Nuestra experiencia con regla N + 7 en la reconstrucción del Ligamento Cruzado Anterior

Dres. Jorge Antonio Santander. Jorge Francisco Ros, Horacio Daniel Iraporda

RESUMEN:
Se presenta un trabajo prospectivo, realizando en dos centros quirúrgicos, para evaluar la utilidad de la "Regla N+7" para la ubicación del túnel tibial, permitiendo colocar tornillo de interferencia proximal y distal en la reconstrucción artroscópica del LCA. El mismo fue realizado sobre 74 pacientes, encontrándose útil esta regla en el 92% de los casos.

ABSTRACT:
We present a prospective analysis, from two surgical centers, of 74 consecutive cases of ACL reconstruction using bone tendon bone graft, with the porpoise of asses the "N+7 Rule" utility to place the tibial tunnel and fix the graft with interference screws proximal and distal.
We could achieve the objective in 92% of the cases.

INTRODUCCION

Una de las dificultades comúnmente hallada en la reconstrucción artroscópica del ligamento cruzado anterior es la falta de coincidencia entre la longitud del injerto HTH y el lecho receptor creado por el cirujano, impidiendo en muchos casos la fijación del injerto con tornillo de interferencia a nivel proximal y distal, ya sea porque el injerto sobresale excesivamente en el orificio tibial, o queda muy sepultado en el mismo. Dentro de las soluciones que se han planteado para evitar que esto ocurra, se encuentra la regla propuesta por Miller (2) denominada "N+7". Esta postula que una vez obtenido el injerto HTH el cirujano mida la porción tendinosa del mismo en mm y ese valor, 45 por ejemplo, le sume la constante 7, y eso indica el ángulo de inclinación que deberá llevar la guía tibial, en este caso 52%.
El objetivo de esta presentación es analizar los resultados obtenidos en un trabajo prospectivo, realizado en dos centros quirúrgicos, para evaluar la utilidad de la mencionada regla "N+7" en la reconstrucción artroscópica del ligamento cruzado anterior utilizando injerto de hueso tendón hueso.

Azopartdo 2929 - Olavarría C.P. (7400)

MATERIAL Y METODO

El presente estudio fue realizado en el Sanatorio Cemeda de Olavarría (provincia de Buenos Aires) y en la Clínica Juan XXIII de General Roca (provincia de Río Negro) entre Julio de 1998 y Junio de 1999. Se toman en cuenta 74 casos intervenidos por lesiones agudas y crónicas del ligamento cruzado anterior, sin cirugía previa de rodilla, y en las que se utilizó injerto de tendón rotuliano, 38 de las mismas se realizaron en Olavarría y 36 en Gral. Roca. De los 74 pacientes, 68 fueron de sexo masculino y 6 de sexo femenino. Las edades fueron desde los 16 hasta los 46 años, con una media de 29.
Al inicio del trabajo se confeccionó una planilla de Excel donde se consignaron los siguientes ítems: datos personales del paciente, talla, longitud total del injerto, longitud de tacos tibial y rotuliano, longitud, de la parte tendinosa del injerto, ángulo de inclinación del túnel tibial, si la técnica pudo o no ser realizada con la técnica del monotúnel.
La técnica quirúrgica empleada fue del tipo monotúnel para la reconstrucción artroscópica del ligamento cruzado anterior. Para realizar el túnel tibial se tuvo en consideración la longitud de la porción tendinosa del injerto, a lo que se le adicionó el valor constante 7, (por ejemplo: longitud tendon 48 mm +

= 55) y así determinar el ángulo de inclinación de la guía tibial distal. de acuerdo a la técnica descripta por Miller y col. (2). Para la localización de los orificios óseos se tuvieron en cuenta los siguientes reparos: en el fémur, a la hora 11 para rodilla derecha y a la hora 1 para la rodilla izquierda y conservando 1 ó 2 mm de la cortical posterior. En la tibia se tomó como referencia el ligamento cruzado posterior y se ubicó el extremo de la guía a 7 mm anterior al mismo y levemente a medial, (la huella posteromedial de la inserción anatómica del LCA). La rama horizontal de la guía debe estar paralela al piso y el ingreso del clavo se debe ubicar, en el plano coronal, en el punto medio de la distancia entre el tubérculo anterior de la tibia y el borde posterointerno de este hueso. Determinado el ángulo de inclinación de acuerdo a lo mencionado previamente se procedió a realizar la perforación con clavo guía, y si esta conformó, pasar la mecha canulada.

RESULTADOS

Los valores hallados en cuanto a longitud de la porción tendinosa fueron: mínima 39 mm, máxima 60 mm, con una media de 46 mm. Para los ángulos de inclinación del túnel tibial encontramos una mínima de 46 grados, máxima 67 grados, con una inclinación media de 53 grados. El valor que más se repitió fue el de 52 grados, en 14 casos, siguiéndole 57 grados en 7 oportunidades. (Tabla I)

Se pudo colocar tornillo de interferencia proximal y distal en 68 de los 74 casos, 91.89% de la muestra. En los 7 casos que no pudo lograrse el objetivo, la razón fue la protrusión del bloque óseo por fuera del túnel tibial en una longitud mayor a los 5 mm. Estos casos fueron resueltos realizando un tallado de la tibia distal al orificio del túnel y colocando un poste con tornillo maleolar y arandela en 3 casos y grampa en 4.

En 7 casos la acentuada verticalización que se le dio al túnel tibial no permitió realizar la técnica de monotúnel, obligando a realizar el orificio femoral por la ventana anterointerna.

No hemos encontrado relación entre la talla del paciente y la longitud del tendón rotuliano, por ejemplo un paciente con talla de 1,86 m presentó tendón de 50 mm, un paciente de 1,65 m tendón de 49 mm, otro caso con talla de 1,63 m tendón de 52 mm.

DISCUSION

Uno de los puntos clave para lograr una satisfactoria reconstrucción del ligamento cruzado anterior es obtener una sólida fijación del injerto en el lecho receptor. La literatura al respecto indica que la fijación con dos tornillos de interferencia, y con el tibial llegando hasta el nivel articular es el standard a lograr.

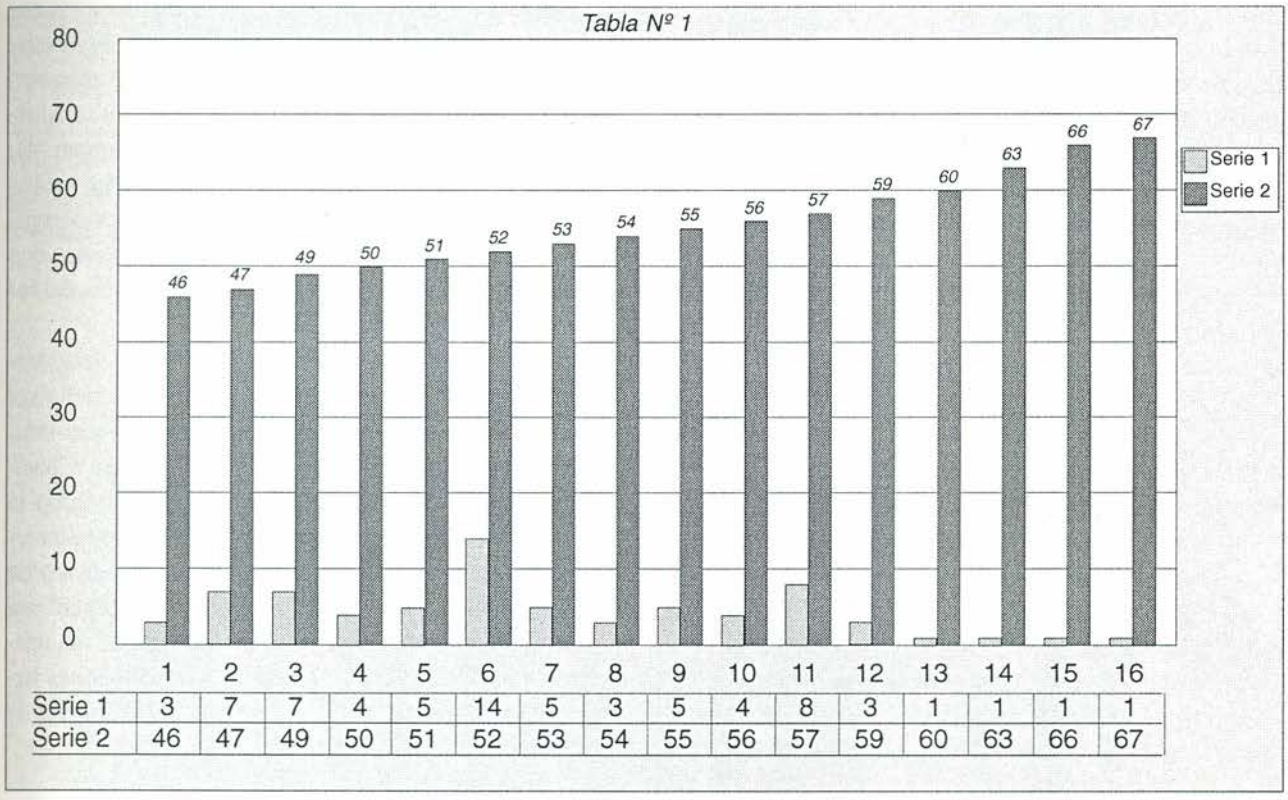

	1	2	3	4	5	6	7	8	9	10	11	12	13	14	15	16
Serie 1	3	7	7	4	5	14	5	3	5	4	8	3	1	1	1	1
Serie 2	46	47	49	50	51	52	53	54	55	56	57	59	60	63	66	67

Fig. 1: Reconstrucción del LCA.

Cuando esta reconstrucción se realiza utilizando un injerto hueso tendón hueso no siempre es posible lograr una correcta correlación entre el lecho creado y la longitud del injerto, encontrándose el cirujano con que el mismo puede protruir del túnel tibial, o quedar muy sepultado en él, de manera de impedir la colocación de un tornillo de interferencia distal, y obligar a realizar la fijación con otros métodos menos seguros (atarlo sobre un poste, grampa, etc.).

Dentro de todas las variables que se presentan, longitud total del injerto, ubicación anatómica de los orificios, profundidad de los mismos, ubicación extraarticular del orificio tibial, inclinación del túnel tibial con respecto a la superficie articular de la tibia solamente el cirujano podrá actuar sobre estos dos últimos, ya que la longitud del injerto deberá tener al menos dos bloques óseos de 25 mm cada uno y la longitud de la porción tendinosa no puede modificarse, es de destacar en la presente muestra la amplia variación encontrada en este ítem. La ubicación anatómica de los orificios deberá respetarse siempre para lograr una reconstrucción isométrica, la profundidad del orificio femoral tendrá que tener relación con la longitud del bloque óseo para no dañar el injerto al colocar el tornillo, de manera que las dos alternativas disponibles disponibles son, el ángulo de inclinación del túnel y su localización extraarticular, teniendo una correlación directa con la longitud de la porción tendinosa del injerto. Distintos trabajos de investigación, como los de Jackson (1) y Morgan (4), han definido correctamente la localización intraarticular de los orificios femoral y tibial, incluso el de Morgan (4) define asimismo la localización extraarticular del orificio tibial, ubicándolo 1cm proximal al borde superior de la pata de ganso y 1.5 cm medial al margen medial de la tuberosidad de la tibia, pero no tiene en cuenta las variaciones de tamaño individuales, aunque en esa publicación menciona que los 7 mm hacia anterior del ligamento cruzado posterior necesarios para ubicar el orificio tibial no cambiaron en 50 especímenes estudiados a pesar de las diferencias de tamaño, no analiza esas posibilidades variaciones para los reparos extraarticulares. Creemos que la amplia gama de medidas de longitud de la porción tendinosa encontradas en nuestra muestra, desde 39 hasta 60 mm, hace que sea necesario utilizar un método que tenga en cuenta a esa variable para localizar el sitio extraarticular del túnel tibial.

La angulación media que encontramos en nuestro trabajo, 53 grados, es casi coincidente con los 55 grados recomendados actualmente para la mayoría de los autores. (Fig. 1)

Una de las dificultades que hemos hallado en los casos de tendones de mayor longitud, por ejemplo 60 mm, es que la verticalización que hemos tenido que darle al orificio tibial nos ha impedido realizar la reconstrucción con la técnica de monotúnel, dado que no podíamos llegar con la mecha al punto isométrico femoral, por lo que hemos realizado en esos casos (en total 7) el orificio femoral a través de la ventana de artrotomía anterointerna. De todas maneras creemos que una mayor verticalización del túnel tibial tiene sus ventajas, como lo señala Morgan (4), dado que produce un orificio intraarticular menos ovoide que con un túnel más horizontal y esto impide la excursión en el plano sagital del injerto, que perdiendo así isometría facilita la producción del fenómeno de limpiaparabrisas.

En los casos en que el tendón obtenido es muy largo el bloque óseo distal quedará más lejos del nivel articular, situación que es desventajosa pues también favorecería el efecto limpiaparabrisas. Consideramos que eso puede solucionarse utilizando la técnica de la extensión del bloque óseo como la recomendara el Dr. Carpignano. En el momento de realizar la toma del injerto el cirujano ya tendrá una idea de la longitud de la porción tendinosa del mismo y entonces podrá tallar un bloque tibial más largo de 30, 35 o más mm y luego adecuar el injerto de acuerdo a la longitud del túnel tibial.

En la presentación que realizará Miller (2) refirió que la regla N+ 7 le permitió realizar fijación del injerto con dos tornillos de interferencia en todos los casos en que las empleó, refiriendo más de 100 sin precisar exactamente la casuística, en 1997 Pagnano y Scott (5) presentaron un reporte de 60 reconstrucciones consecutivas de ligamento cruzado anterior utilizando la regla N+7 y solamente pudieron utilizar dos tornillos de interferencia en el 50% de los casos, mientras que en los restantes debieron recurrir a un poste para la fijación distal, al igual que les había ocurrido en otra serie de 136 casos en los que habían empleado en forma constante una inclinación de 55 grados a la guía tibial, por lo que no encontraron útil esta regla.

En nuestra casuística pudimos realizar la fijación con dos tornillos de interferencia en (68 de 74 casos lo que significa un 91,89%). Quizás sea importante tener en cuenta que en la mitad de los casos en que Pagnano y Scott (5) no pudieron colocar tornillo de interferencia distal se debió a que el túnel tibial era demasiado corto y el bloque óseo quedaba sepultado, lo que puede solucionarse tomando un injerto un poco más largo a nivel tibial en todas las circunstancias y luego adecuar el excedente según el caso, hacer una extensión del injerto, o cortar el hueso sobrante con sierra oscilante una vez fijado con tornillo de interferencia, alternativa que hemos empleado en 5 casos.

Queremos destacar que al analizar la inclinación media que hemos encontrado en los túneles tibiales, hallamos que ésta coincide, si le agregamos los 10 grados de caída posterior de la superficie tibial con respecto al eje de diáfasis, con los 65 grados de inclinación del techo intercondíleo con respecto al eje de la cortical posterior del fémur, evitando así la fricción en la extensión completa.

CONCLUSIONES

No encontramos relación entre la talla del paciente y la longitud del tendón rotuliano.

Creemos que la regla N+7 es útil para el cirujano cuando realiza la reconstrucción artroscópica del ligamento cruzado anterior permitiéndole realizar la fijación del injerto de tendón rotuliano con dos tornillos de interferencia en un muy alto porcentaje de casos.

BIBLIOGRAFIA

1. Jackson: Tibial Tunnel Placement in ACL Reconstruction. Arthroscopy. Vol 10 N2 1994 pag. 124.

2. Miller M.: The "N+7 Rule" for Tibial Placement in Endoscopic Anterior Cruciate Ligament Reconstruction. Arthroscopy Vol. 12 N 1 1996 pag. 124.

3. Miller M.: Cruciate Ligament Graft Intra Articular Distances. Arthroscopy Vol. 13 N3 1997 Pag. 291.

4. Morgan C.: Definitive Landmarks for Reproducible Tibial Tunnel Placement in Anterior Cruciate Ligament reconstruction. Arthroscopy. Vol 11 N3 1995 pag. 275.

5. Pagnano M. Difficulties with the "N+7 Rule" in Endocopic Anterior Cruciate Ligament Reconstruction. Arthroscopy Vol 13 N 5 1997 pag. 597.