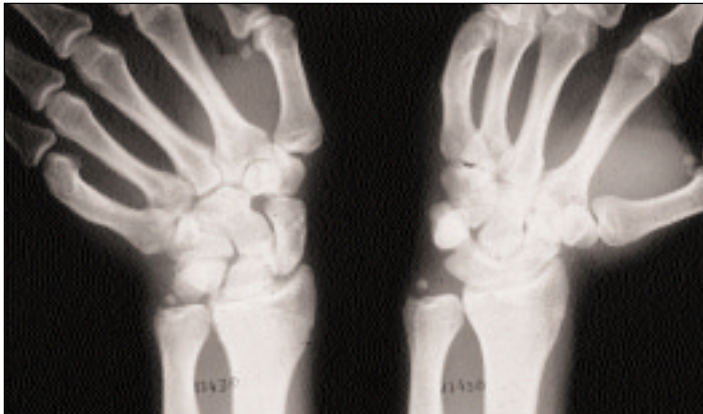

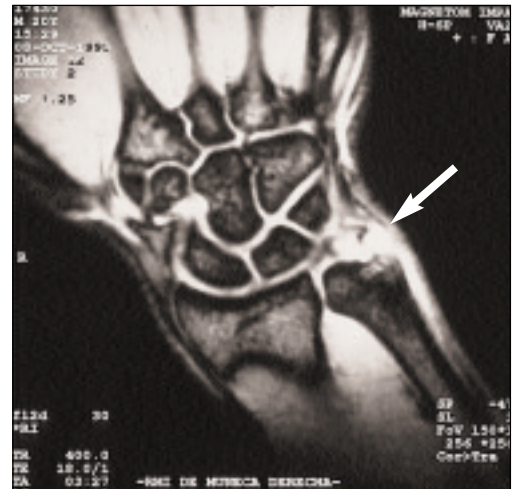LA IMÁGEN EN ESTE NÚMERO

Lesión del fibrocartilago triangular de la muñeca

HC: Paciente de 20 años de edad, masculino, que sufre caída durante la práctica de fútbol sobre superficie dura. Dolor de muñeca especialmente sobre el lado cubital.



Radiografías simples: fractura de la apófisis estiloides.



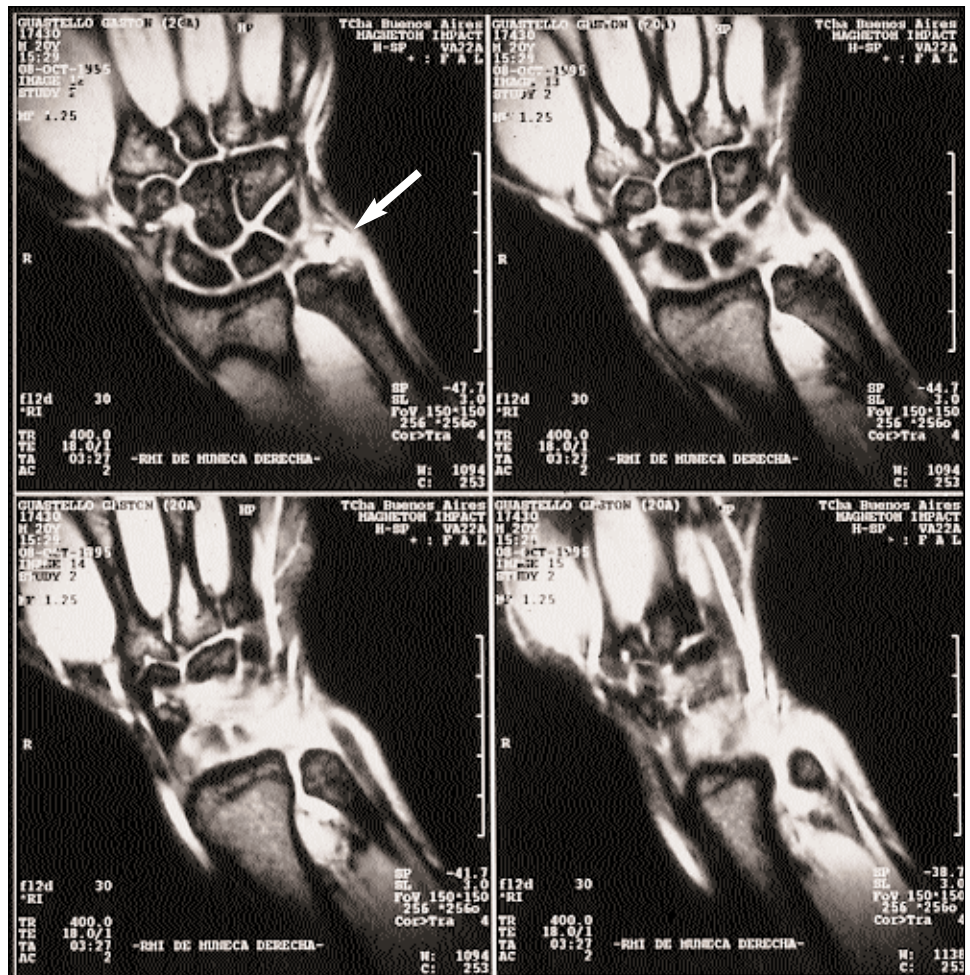
Resonancia Magnetica:

Fractura de la apófisis estiloides cubital

Edema intraóseo en el extremo distal del cúbito

Ruptura de las inserciones proximal y distal del fibrocartilago triangular en la base y extremo de la estiloides

Ruptura del ligamento colateral cubital.



Dr. Alejandro Rasumoff
Hospital Italiano de Bs As.
TeCeBA
E.mail:
arasumoff@ciudad.com.ar