Manejo Actual de la Patología del Bíceps Tenotomía vs Tenodesis

Dr. Daniel Slullitel y Dr. Maximiliano Ibañez

RESUMEN

Los trastornos del tendón de la porción larga del bíceps pueden existir en conjunto con otras patologías del hombro, se ha propuesto como causa de dolor en pacientes con lesión del manguito rotador. Una historia clínica detallada, examen físico exhaustivo y evaluación imagenológica, son necesarios para un correcto diagnóstico. El tratamiento conservador de la tendinopatia del bíceps es comúnmente aceptado como la primera línea de tratamiento. Este consiste en reposo, analgésicos, infiltraciones con corticoides y terapia física. La tenotomía y tenodesis del bíceps son los procedimientos quirúrgicos habituales para el manejo de la patología aislada de la porción larga del bíceps y asociada a rupturas del manguito rotador. Sin embargo, persiste la controversia sobre la superioridad de una técnica sobre la otra, al no haber evidencia estadística significativa.

ABSTRACT

Disorders of the long head of the biceps (LHB) tendon can exist associated with several other shoulder pathologies. It has been proposed as a source of pain in patients with rotator cuff tears. A thorough patient history, physical examination, and radiographic evaluation are necessary for diagnosis. Conservative management of symptomatic LHB tendinopathy is commonly accepted as the first-line treatment. It consists of rest, nonsteroidal anti-inflammatory drugs, corticosteroid injections, and physical therapy. Biceps tenotomy and tenodesis are the most common surgical procedures to manage both isolated LHB pathology and biceps-glenoid complex tears combined with rotator cuff tears. However, controversy persists about the superiority of one of them because there is no evidence of significant differences between the 2 techniques.

INTRODUCCIÓN

La anatomía de la porción larga del bíceps en la corredera bicipital y articulación glenohumeral, fue reconocida ya en el año 1543 por Vesalio[1] y hubo reportes de luxación del bíceps de la corredera en 1694. No obstante, tanto la anatomía como la fisiología de este tendón ha sido motivo de intensas contradicciones durante la historia. Las primeras referencias bibliográficas sobre patología del bíceps datan del año 1936, cuando Gillcreest[2] postulo su tenodesis de la porción larga a la coracoides; se cree que el primer intento de justificarla fue de Lippman[3] en 1943 cuando propone la tenodesis por el alivio del dolor bicipital al cicatrizarse en la corredera bicipital. Las distintas tenodesis fueron desarrolladas en el tiempo, primero con el bíceps intacto suturándolo a la corredera en 1939 por Abbott,[4] la resección de este incluso la parte intraarticular por De Palma[5] en 1954. Tipo ojo de cerradura en 1970 por Froimson y Oh.[6] Pero nunca hubo un acuerdo sobre la función y la anatomía patológica, para justificar tanto la resección como la retención del bíceps en base a su función sobre la cabeza humeral, el dolor y la perdida de fuerza y la flexión del codo estaría justificado realizar tenotomía o tenodesis como tratamiento.

Dr. Daniel Slullitel
Profesor adjunto de la Cátedra de Ortopedia y Traumatología de la UAI
Instituto de Ortopedia y Traumatología Dr. Jaime Slullitel,
Sanatorio de la Mujer.
Pueyrredón 1027. Rosario, Argentina.
+0054 341- 155012224
dahat@arnet.com.ar

ANATOMÍA

El bíceps se origina sobre la tuberosidad supra glenoidea y luego de adherirse firmemente en su mayoría a la parte posterior del labrum, se desliza por sobre la cabeza humeral hacia la corredera bicipital en donde transcurre en un estrecho conducto osteoaponeurótico. La corredera tiene un fondo óseo y se forma a medial, fundamentalmente, por el tendón del subescapular con sus expansiones por delante y detrás del bíceps, punto de máximo stress y deslizamiento por el giro que realiza el tendón, transformándose de superior a medial en la cabeza humeral. El techo de esta la forma superficialmente el Ligamento Coracohumeral, siendo el ligamento transverso solo un sostén accesorio, a veces inexistente. El ligamento coracohumeral conforma la estructura más importante, formando una capa primaria del techo y luego entremezclándose junto con la segunda capa, que son:

1) El tendón del supra espinoso, que también forma parte de la pared lateral de la corredera entremezclándose con el subescapular.

2) Luego en la cara medial profunda esta el Ligamento Glenohumeral Superior. Entre todos se crea la polea de reflexión del bíceps, zona de patología descripta por Habermayer y col[7] (Figura 1).

Es también importante la rica inervación que presenta, la cual tiene 2 nervios específicos, el toracoacromial en su comienzo y el músculo cutáneo en su terminación, lo que muestra su importancia como gatillo doloroso.

En cuanto a su función es múltiple la divergencia en cuan-

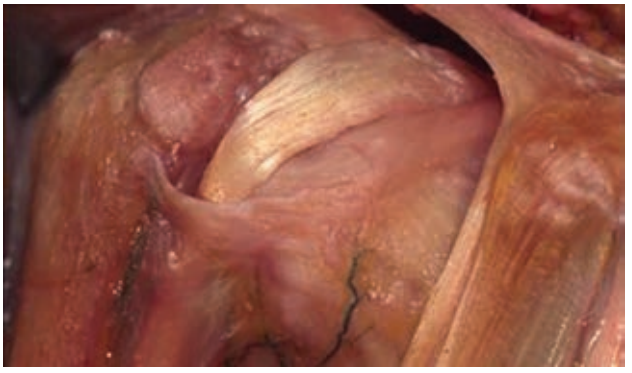

Figura 1

to a criterios. Existen estudios electromiograficos que le asignan función activa durante la elevación, como los de Sakuray y col.[12] o los de Levy y col.,[8] más específicos para la porción larga, que le niegan cualquier activación durante la movilización específica del hombro. Warner y McMahon[9] lo catalogan como sinérgico con el Ligamento Glenohumeral Inferior y es, en general, aceptado como estabilizador del hombro. Si vamos a la parte quirúrgica mientras Neer[10] lo conservaba para evitar ascensos de la cabeza humeral e impingement secundario; Boileau y Walch[13,14] lo resecaban dándole importancia como punto gatillo del dolor. Por lo cual ¿cuando resecarlo y cuando conservarlo? es un punto de discusión que no vamos a desarrollar en este articulo, en cuanto a que tenotomía o tenodesis son ambos métodos respectivos en el fondo del bíceps.

Con respecto a la función en la articulación del codo, Mariani reporto perdida de supinación en el 8% de los casos de tenodesis vs 21% en el de tenotomía. Meyer[11] reporta lo mismo en supinación, a lo que le adiciona cifras similares en cuanto a pérdida de potencia en flexión de codo. Sin embargo Shank y col.[15] no encontraron diferencias.

TÉCNICAS QUIRÚRGICAS

Tenotomía

Si bien las tenotomías pueden realizarse por vía abierta, la sencillez de la tenotomía por vía artroscópica ha hecho que sin estudios comparativos se haya impuesto. Se realiza un abordaje estándar posterior y por medio de un portal anterior cercano al subescapular se realiza la resección a básquet o por radiofrecuencia (ver video 1).

Existen sin embargo variantes, Walch[14] la realiza intraarticularmente, y si no se retrae abre la corredera o reseca a shaver el extremo proximal para conseguir su retracción. Bradbury,[16] sin embargo, sugiere una técnica con resección del labrum superior para impedir la retracción del bíceps y por consiguiente el signo de Popeye; esto es fisiopatológicamente opuesto a lo de Walch[14] que considera importante la salida intraarticular del bíceps y resección de la zona con tendinopatia.

Tenodesis de la porción larga del bíceps

Existen considerables divergencias en cuanto a la zona de fijación, tipo de fijación y si es abierta o artroscópica.

El primer punto de discusión es si debe ser alta o baja con respecto a la corredera. Boileauy col.[17] describieron una técnica con fijación interferencial en la parte alta de la corredera. Franceschi y col.[18] lo mismo, pero con fijación intracorredera con suturas. Nosotros preferimos la fijación artroscópica con tornillos interferenciales en la parte baja de la corredera.

Técnica

Paciente en decúbito lateral, efectuamos por un portal anterior un doble pasaje a través del tendón del bíceps con sutura tipo Fiberwire, y por un portal mínimo posterior retiramos dicha sutura para poder traccionar del bíceps y ubicarlo posteriormente en la corredera. Luego resecamos con radiofrecuencia la raíz de este. Ingresamos al espacio subacromial desde posterior y por un portal lateral cercano a la extremidad antero medial del acromion, con shaver, liberamos el espacio subdeltoideo de la corredera bicipital. Pasamos el artroscopio al portal lateral y utilizamos el portal anterior previo como cánula de entrada de perfusión para mejorar la visión, aumentando el espacio con el flujo. Realizamos un nuevo portal con un Abocath, buscando la extremidad inferior de la corredera. Mediante este portal terminamos de liberar las partes blandas la corredera. Tirando, desde posterior de las suturas pasadas por el bíceps, reconocemos el trayecto del bíceps y por ende de la corredera liberándola a posteriori a lateral con radiofrecuencia, logrando la visualización completa del tendón resecando totalmente el techo de la corredera.

Pasamos una varilla guía a través del portal antero inferior y luego fresamos con mecha de 8 o 9 mm en la parte distal de la corredera. Con un dispositivo a través del portal antero inferior, empujamos el tendón adentro del agujero creado en el hueso e insertamos a través de este una varilla guía que cumple la función de sujetar el bíceps dentro del agujero, mientras retiramos el dispositivo que llevo el tendón dentro del hueso y permite deslizar un tornillo interferencial para fijar el tendón al hueso, luego de esto resecamos el tendón sobrante del bíceps (ver video 2).

También existen tenodesis mini abiertas como la subpectoral, que es muy rápida y permite no utilizar exceso de fluidos intraarticulares, lo que facilita cirugías artroscópicas que por la magnitud del daño tendinoso hagan prever vayan a ser largas (Figura 2).

Esta tenodesis comienza igual con la resección del extremo proximal del bíceps y luego, con una incisión mínima en el borde inferior del pectoral, se rescata el bíceps de la parte baja de la corredera tenodesandolo luego con tornillos interferenciales a hueso. Se debe tener cuidado con el nervio

Figura 2

musculo cutáneo que a esa altura atraviesa a 2 cm medial de la porción larga del bíceps.

La tenodesis con tornillos interferenciales permite una movilización pasiva suave a los 15 días y activa a partir de los 21. Esto se subordina a la reparación asociada del manguito rotador, pero no la retarda al ser mucho más estable.

Nuestra indicación de tenodesis es artroscópica en la parte baja de la corredera en caso de daños aislado del bíceps, o asociadas a rupturas del manguito rotador, cuando estimamos que la reparación va a ser sencilla en nuestras manos. Generalmente, rupturas del subescapular pequeñas a moderadas asociadas o no a rupturas pequeñas a moderadas del supra espinoso. Sino efectuamos la tenodesis subpectoral. No realizamos tenotomía frecuentemente ya que el gesto de la tenodesis puede ser rápido, fácilmente reproducible y no retarda el postoperatorio, con lo que evitamos las complicaciones asociadas a la tenotomía. Creemos que realizar una tenotomía por ser fácil no es justificable y dicha decisión debe sustentarse en la particularidad de cada paciente. Esto no tiene un correlato estadístico propio.

DISCUSIÓN

El extremo proximal del bíceps es una zona ricamente inervada, lo que lo convierte en un generador de dolor.

La decisión de realizar un manejo quirúrgico (tenotomía/tenodesis) de la patología de la porción larga del bíceps depende de la presentación clínica, el examen físico exhaustivo realizado con test específicos (Speed, Yergason, belly press, bear hug), la presencia de patologías asociadas al hombro y el fallo de la terapéutica no quirúrgica.

Dentro de las indicaciones podemos nombrar un desgarro parcial del espesor del tendón bicipital de un 25% a 50%, subluxación medial de dicho tendón, subluxación en presencia de un desgarro del subescapular, presencia de lesión SLAP tipo IV, SLAP tipo II sintomática en paciente mayor de 50 años, y hallazgos intraoperatorios de alteración del tendón.[12, 19, 21]

Una vez decidido efectuar gestos quirúrgicos (tenotomía o tenodesis) por patología primaria de la porción larga del bíceps o secundaria a patología del manguito rotador, debemos inclinarnos por uno u otro procedimiento. Los puntos que se discuten y los cuales debemos tener en cuenta para la elección son: la presencia del Signo de Popeye y su disconfort desde el punto de vista cosmético, la repercusión dolorosa a nivel muscular, la perdida funcional de flexión y supinación de codo, y la posibilidad de recidiva dolorosas.

En la tenotomía, Frost y col.[22] observaron el signo de Popeye en 3% a 70% de los casos, mientras que en series presentadas por Walch y col.[14] dicha deformidad no fue tan evidente. Sin embargo, está deformidad es mejor tolerada en personas mayores de edad y que tienen brazos con un panículo adiposo considerable. Calambres por fatiga del vientre muscular del bíceps también fueron observados, principalmente, en pacientes más jóvenes, activos, por debajo de los 40 años. En una reseña de 54 pacientes con tendinitis bicipital tratados con tenotomía artroscópica, Kelly y col.[23] obtuvieron que el 38% tuvo fatiga, pérdida de fuerza y dolor muscular luego de flexiones repetidas del codo contra resistencia, 70% desarrollo el signo de Popeye, y la mayoría tuvo mejoras con respecto al dolor (ASES promedio 77.6). Gill y col.[24] obtuvieron resultados similares en cuanto al dolor, retorno al trabajo y actividades deportivas de baja demanda física y de fuerza. Hsu y col.[25] concluyeron que en el grupo tenotomizado (17%), tenían dolor postoperatorio y 41% presentaban deformidad del vientre muscular. Sin embargo, en ocasiones puede persistir el dolor en la región de la corredera debido a que el tendón inflamado e hipertrófico no es capaz de retraerse. En esos casos el extremo proximal debe ser resecado. En el grupo de tenodesis 24% presentaban dolor y 25% deformidad. En nuestra practica, los casos con dolor post quirúrgico y deformidad fueron escasos. Boileau y col.,[17,26] en un estudio retrospectivo de 68 pacientes con 72 lesiones masivas del manguito rotador, fueron tratadas con ambas, tenodesis o tenotomía, los resultados no mostraron diferencias funcionales entre los 2 grupos.

La tenodesis del bíceps esta aceptada que debe ser realizada en pacientes jóvenes, atletas, trabajadores manuales, y que quieran evitar deformidades cosméticas en el brazo. Permite mantener la relación largo-tensión del músculo, que previene la atrofia post quirúrgica y ayuda a mantener el contorno normal del brazo. Minimiza la perdida de la habilidad de flexión y supinación al prevenir los calambres y el signo de Popeye. Puede ser por técnica artroscópica, abierta o mínimamente invasiva. Wittsttein y col.[27] demostraron que el pico de torque de la supinación del antebrazo, fue significativamente menor en los pacientes tenotomiza-

dos en relación con los pacientes sometidos a tenodesis en comparación con el brazo contra lateral. Shank y col.[15] nos mostraron diferencias estadísticamente significativas en la fuerza de supinación del antebrazo y flexión del codo entre estos procedimientos.

La rehabilitación en la tenotomía puede ser más agresiva y precoz ya que la inmovilización del paciente es menos prolongada y no es necesario esperar que el tendón cicatrice. En los casos de tenodesis, para obtener una correcta cicatrización del tendón la inmovilización debe prolongarse, no obstante se comienzan con ejercicios pasivos de flexoextensión en el postoperatorio inmediato, comenzando luego con ejercicios activos más específicos, aproximadamente a las 3 semanas. Desde nuestro punto de vista, el realizar la tenodesis con tornillo interferencial intracorredera de la porción larga del bíceps, no interfiere ni retrasa el proceso de recuperación y rehabilitación en pacientes que presentan como patologías asociadas compromiso del manguito rotador. El tiempo de inmovilización de la tenodesis con tornillos interferencial es menor a la del manguito rotador; es por esto que preferimos esta técnica de tenodesis del bíceps en lugar de tenotomía.

CONCLUSIÓN

Aquellos pacientes que presenten sintomatología referida a la porción larga del tendón bicipital, deben ser evaluados exhaustivamente en busca de patologías concomitantes en el hombro. En un inicio el tratamiento debe ser conservador, mediante terapia física, modificando la actividad habitual, utilizando analgésicos e infiltraciones de ser necesario. La cirugía como primera elección debe ser circunscripta a un grupo especifico de pacientes que presenten una indicación clara, pudiendo ser esta por vía artroscópica, abierta o mini-invasiva. La elección entre tenotomía versus tenodesis varia de acuerdo al paciente. Es importante reconocer que grupo de pacientes deben ser tratados y tener en cuenta la edad, sexo, nivel de actividad, y las expectativas de estos a largo plazo. Basándonos en la evidencia actual, la cual no es estadísticamente significativa, podemos decir que la tenotomía del tendón de la porción larga del bíceps es recomendada para pacientes añosos, por encima de los 50 años, con un estilo de vida sedentario, que no realicen trabajos manuales que requieran fuerza de torque, que tengan brazos obesos, o que no les incomode las posibles alteraciones cosméticas. La tenodesis se recomienda en pacientes jóvenes, por debajo de los 50 años, activos con altas demandas físicas, trabajadores manuales, que presenten brazos delgados y una preocupación cosmética importante. No obstante, son fronteras muy débiles, no tan exactas, ya que entre los 50-55 años de edad la diferencia biológica de los tejidos no es tan marcada, por lo que utilizamos la tenotomía en forma excepcional, generalmente en pacientes de edad avanzada, sin requerimientos físicos importantes, con brazos con un panículo adiposo considerable y que no les genere malestar alguna deformidad eventual, como es el signo de Popeye. Consideramos que la tenodesis intracorredera con tornillo interferencial en forma artroscópica es un gesto quirúrgico rápido, sencillo (mas allá de ser operador dependiente) y con muy buenos resultados en pacientes con tendinopatia aislada o asociada a lesiones del maguito rotador. Aunque ambos procedimientos son efectivos en el manejo de la tendinopatia de la porción larga del bíceps, son necesarios un mayor número de ensayos randomizados comparando estas técnicas para brindarnos un pool de información estadística adecuada para la toma de decisiones.

BIBLIOGRAFÍA

1. Vesalius A. The sixth plate of muscles. In: Johames Oporinus De Humani Corporis Fabrica. Basel; 1543.
2. Gilcreest EL. Dislocation and elongation of the long head of the biceps brachii. Ann Surg. 1936;104:118–138.
3. Lippmann RK. Frozen shoulder, periarthritis, bicipital tenosynovitis. Arch Surg. 1943;47:283–296.
4. Abbott LC. Acute traumatic dislocation of the tendon of the long head of the biceps brachii. A report of six cases with operative findings. Surgery. 1939;6:817–840.
5. DePalma AF, Callery GE. Bicipital tenosynovitis. Clin Orthop. 1954;3:69–85.
6. Froimson AI, Oh I. Keyhole tenodesis of biceps origin at the shoulder. Clin Orthop. 1975;112:245–249.
7. Habermayer P, Magosch P, Pritsch M, Scheibel MT, Lichtenberg S. Anterosuperior impingement of the shoulder as a result of pulley lesions: a prospective arthroscopic study. J Shoulder Elbow Surg 2004; 13:5-12. doi:10.1016/j.jse.2003.09.013.
8. Levy AS, Kelly BT, Lintner SA, et al. Function of the long head of the biceps at the shoulder: electromyographic analysis. J Shoulder Elbow Surg. 2001;10:250–255.
9. Warner JJ, McMahon PJ. The role of the long head of the biceps brachii in superior stability of the glenohumeral joint. J Bone Joint Surg Am. 1995;77:366–372.
10. Neer CS II. Anterior acromioplasty for the chronic impingement syndrome in the shoulder: a preliminary report. J Bone Joint Surg Am. 1972;54:41–50.
11. Meyer AW. Spontaneous dislocation and destruction of tendon of long head of biceps brachii. Arch Surg. 1928;17:493–506.
12. Sakurai G, Ozaki J, Tomita Y, Nishimoto K, Tamai S: Electromyographic analysis of shoulder joint function of the biceps brachii muscle during isometric contraction. Clin Orthop Relat Res 1998;(354):123-131.
13. Ahrens PM, Boileau P: The long head of biceps and associated tendinopathy. J Bone Joint Surg Br 2007;89(8):1001-1009.
14. Walch G, Edwards T, Boulahia A, Nove-Josserand L, Neyton L, Szabo I. Arthroscopic tenotomy of the long head of the biceps in the treatment of rotator cuff tears: clinical and radiographic results of 307 cases. J Shoulder Elbow Surg 2005;14:238-46. doi:10.1016/j.jse.2004.07.008.
15. Shank JR, Singleton SB, Braun S, et al. A comparison of forearm supination and elbow flexion strength in patients with long head of the biceps tenotomy or tenodesis. Arthroscopy. 2011;27:9–16.
16. Bradbury T ,Dunn WR,Kuhn JE Preventing the poeye deformity after reléase of the long head of the bíceps tendón:An alternative technique

and biomechanical evaluation Arthroscopy 2008:24(10):1099-1102.
17. Boileau P AhrensPM Hatzidakis AM Entrapment of the long head of the biceps tendon; The hourglass biceps.A cause of painand locking of the shoulder.J Shoulder Elbow Surg 2004 13(3);249-257.
18. Franceschi F Longo UG Ruzzini L et al To detach the long head of the bíceps tendon after tenodesis or not ;outcome analysis at the 4 year follow up of two different techniques Int Orthop 2007: 31 : 537- 545
19. Franceschi F, Longo UG, Ruzzini L, Rizzello G, Maffulli N, Denaro V: No advantages in repairing a type II superior labrum anterior and posterior (SLAP) lesion when associated with rotator cuff repair in patients over age 50: A randomized controlled trial. Am J Sports Med 2008;36(2):247-253.
20. Friedman DJ Dunn JC Higgins LD ET AL Proximal Biceps tendon; Injuries an management Sports Med Arthros.2008 ;16 162-169.
21. Sethi N, Wright R, Yamaguchi K: Disorders of the long head of the biceps tendon. J Shoulder Elbow Surg 1999;8(6):644-654.
22. Frost A, Zafar M, Maffulli N. Tenotomy versus tenodesis in the management of pathologic lesions of the tendon of the long head of the biceps brachii. Am J Sports Med 2009;37:828-33. doi:10.1177/0363546508322179.
23. Kelly AM, Drakos MC, Fealy S, et al. Arthroscopic release of the long head of the biceps tendon: functional outcome and clinical results. Am J Sports Med. 2005;33: 208–213.
24. Gill TJ, McIrvin E, Mair SD, Hawkins RJ: Results of biceps tenotomy for treatment of pathology of the long head of the biceps brachii. J Shoulder Elbow Surg 2001;10(3):247-249.
25. Hsu A, Ghodadra N, Provencher M, Lewis P, Bach B. Biceps tenotomy versus tenodesis: a review of clinical outcomes and biomechanical results. J Shoulder Elbow Surg 2011;20:326-32. doi:10.1016/j.jse.2010.08.019.
26. Boileau P, Baque F, Valerio L, et al. Isolated arthroscopic biceps tenotomy or tenodesis improves symptoms in patients with irreparable rotator cuff tears. J Bone Joint Surg. 2007;89:747–757.
27. Wittstein JR, Queen R, Abbey A, et al. Isokinetic strength, endurance, and subjective outcomes after biceps tenotomy versus tenodesis: a postoperative study. Am J Sports Med. 2011;39:857–865.