Osteotomía Valguizante de Tibia más Reconstrucción del LCA ¿Cuál Es La Técnica Quirúrgica Más Adecuada?

Matías Costa Paz, Juan Pablo Zícaro, Agustín Molina Romoli, Juan José Deré, Carlos Yacuzzi
Hospital Italiano de Buenos Aires, CABA, Argentina

RESUMEN
Introducción: La osteotomía valguizante de tibia asociada a una reconstrucción del LCA en un mismo tiempo quirúrgico es un procedimiento técnicamente complejo. El objetivo de nuestro trabajo fue evaluar 2 tipos de osteotomía asociadas a la reconstrucción del LCA en forma simultánea: aditiva interna y sustractiva externa, y describir las características de ambas osteotomías.
Materiales y Métodos: Se evaluaron de forma retrospectiva 2 grupos de pacientes con osteotomía valguizante de tibia más reconstrucción del LCA en forma simultánea. Grupo A: osteotomía valguizante sustractiva externa (OVSE) estabilizada mediante placa en L y reconstrucción de LCA. Grupo B: osteotomía valguizante aditiva interna (OVAI) estabilizada con placa Puddu y reconstrucción de LCA. Se los evaluó utilizando la escala de Lysholm y Hospital for Special Surgery (HSS). Se tomaron radiografías para medición de la corrección del eje y la consolidación, y evaluaron las complicaciones postoperatorias.
Resultados: El grupo A contó con 11 pacientes con una edad promedio de 41 años, 3 años de seguimiento promedio y una corrección de 10° respecto del preoperatorio de 8° de varo en promedio. El grupo B contó con 9 pacientes con una edad promedio de 42 años, 8 años de seguimiento promedio y una corrección de 9° respecto a los 4° de varo preoperatorio. La escala de Lysholm fue 94 puntos en el grupo A y 83 en el grupo B. La escala del HSS de 91 puntos en el grupo A y de 87 en el grupo B. La evaluación radiográfica evidenció consolidación en 100% de los pacientes. Un paciente presentó una complicación vascular que fue resuelta con angiografía.
Conclusión: Los 2 procedimientos son válidos y su elección dependerá de cada caso en particular. Nuestra elección actual es la osteotomía valguizante aditiva interna con injerto óseo tricortical de banco más la reconstrucción del LCA con auto injerto de tendones isquiotibiales.

Nivel de evidencia: 4 (serie de casos)
Palabras clave: Osteotomía; Genu Varo; Inestabilidad; Ligamento Cruzado Anterior; Artrosis

SUMMARY
Introduction: *High tibial osteotomy and Anterior Cruciate Ligament (ACL) reconstruction for varus malalignment associated with knee instability is a technically complex procedure. The purpose of this study was to evaluate 2 different types of osteotomies associated to ACL reconstruction in a single-stage procedure: lateral closing-wedge and medial opening-wedge, and describe technical considerations.*
Material and Methods: *We retrospectively evaluated two series of patients operated-on for ACL reconstruction combined with high tibial valgus osteotomy. Group A: lateral closing-wedge (LCW) osteotomy stabilized using a rigid plate fixation and ACL reconstruction with bone–patellar tendon–bone auto graft. Group B: medial opening-wedge (MOW) osteotomy stabilized using a Puddu plate and ACL reconstruction with hamstrings tendon auto graft. Patients were evaluated using Lysholm and HSS scales. Radiographs were taken for alignment correction measurement and osteotomy consolidation. Post-operatory complications were registered.*
Results: *For group A 11 patients were evaluated with a mean age of 41 years, an average of 3 years follow-up and a correction of 10° from 8° of preoperative varus misalignment. For group B 9 patients were evaluated with a mean age of 42 years, an average of 8 years follow-up and a correction of 9° from 4° of preoperative varus misalignment. Postoperative Lysholm score was 94 for group A and 83 for group B. HSS score was 91 for group A and 87 for group B.*
Radiographic evaluation showed 100% consolidation in both groups. One patient presented a vascular complication.
Conclusion: *LCW and MOW are both reliable procedures when associated with ACL reconstruction. Our preference is a medial opening–wedge osteotomy using tricortical allograft bone and ACL reconstruction using hamstrings autograft.*

Level of evidence: *4 (case series)*
Keywords: *Osteotomy; Genu Varus; Instability; ACL; Osteoarthritis*

INTRODUCCIÓN

La inestabilidad de rodilla debido a lesión crónica del Ligamento Cruzado Anterior (LCA) se puede asociar a un deseje en varo con lesión osteocondral del compartimento interno. El tratamiento de la inestabilidad en este grupo de pacientes con dolor interno y deseje no debe ser abordado únicamente a través de una reconstrucción del LCA, ya que tanto en cirugía primaria como de revisión, una alteración en el eje es un factor de mal pronóstico con un mayor índice de falla.[1]

La reconstrucción del LCA asociado a una osteotomía valguizante de tibia es un procedimiento quirúrgico complejo. La corrección del eje es fundamental para el éxito en este tipo de pacientes. Las 2 técnicas más difundidas para la osteotomía valguizante de tibia son la sustractiva externa y la aditiva interna. Los autoinjertos más frecuentes, utilizados en la reconstrucción del LCA, son el tercio central del tendón rotuliano (Hueso Tendón Hueso) y los isquiotibiales (semitendinoso y recto interno).[2,3]

El objetivo de nuestro trabajo fue evaluar una serie de pa-

Matías Costa Paz
matias.costapaz@gmail.com
Recibido: *12 de septiembre de 2016.* ***Aceptado:*** *30 de enero de 2017.*

cientes tratados con 2 diferentes técnicas de osteotomía valguizante de tibia asociados a reconstrucción del LCA en un tiempo quirúrgico y describir aspectos técnicos de ambas osteotomías.

MATERIAL Y MÉTODOS

Se evaluaron de forma retrospectiva pacientes operados entre el año 2000 y 2012 con osteotomía valguizante de tibia más reconstrucción del LCA en forma simultánea. La indicación de este procedimiento combinado fue en pacientes con inestabilidad anterior de rodilla (evaluado a través de las maniobras de Lachman, pivot shift y resonancia magnética), pérdida del valgo fisiológico mayor a 5° (medido con radiografías de frente de rodilla con apoyo monopodálico) y dolor del compartimento interno.

Se los dividió en dos grupos. Grupo A: pacientes con osteotomía valguizante sustractiva externa (OVSE) estabilizada mediante placa AO en L de 4,5 mm y reconstrucción del LCA con autoinjerto de tendón rotuliano o isquiotibiales (Figura 1A y 1B). Grupo B: pacientes con osteotomía valguizante aditiva interna (OVAI) estabilizada con placa de Puddu y reconstrucción del LCA utilizando autoinjerto de tendón rotuliano o isquiotibiales (Figura 2).

Se realizó una evaluación clínica en el último seguimiento, utilizando las escalas de Lysholm y Hospital for Special Surgery (HSS), y una evaluación radiográfica pre y postoperatoria donde se registró la corrección del eje y la consolidación de la osteotomía.

Se registraron las complicaciones postoperatorias.

RESULTADOS

Se evaluaron 11 pacientes en el grupo A con una edad promedio de 41 años (rango de 28 a 56 años) y 3 años de seguimiento promedio (rango de 2 a 5 años) y 9 pacientes en el grupo B con una edad promedio de 42 años (rango de 37 a 56 años) y 8 años de seguimiento promedio (rango de 6 a 12 años). La escala de Lysholm fue 94 puntos (rango de 86 a 98 puntos) en el grupo A y 83 (rango de 54 a 94 puntos) en el grupo B. La escala del HSS de 91 puntos (rango de 84 a 96 puntos) en el grupo A y de 87 (rango de 62 a 96 puntos) en el grupo B.

Para la reconstrucción del LCA, en el grupo A se utilizó en 9 casos injerto del tendón rotuliano (Hueso-Tendón-Hueso), 1 Isquiotibiales y 1 injerto de banco cadavérico, y en el grupo B 6 Isquiotibiales, 2 Hueso-Tendón-Hueso y 1 injerto de banco.

En cuanto a la evaluación radiográfica, en el grupo A se obtuvo una corrección de 10° promedio, y en el grupo B una corrección de 9° promedio (Tabla I). Se evidenció 100% de consolidación en ambos grupos. Ningún caso

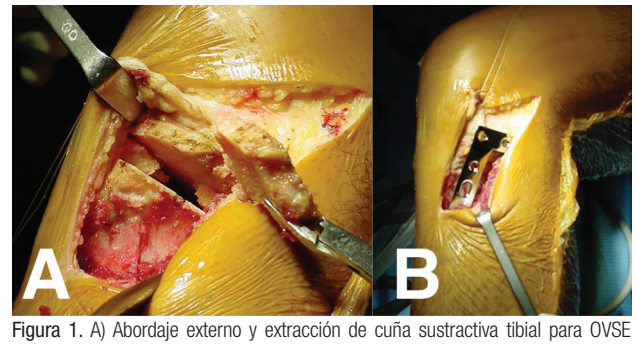

Figura 1. A) Abordaje externo y extracción de cuña sustractiva tibial para OVSE B) Placa en "L" para fijación de osteotomía.

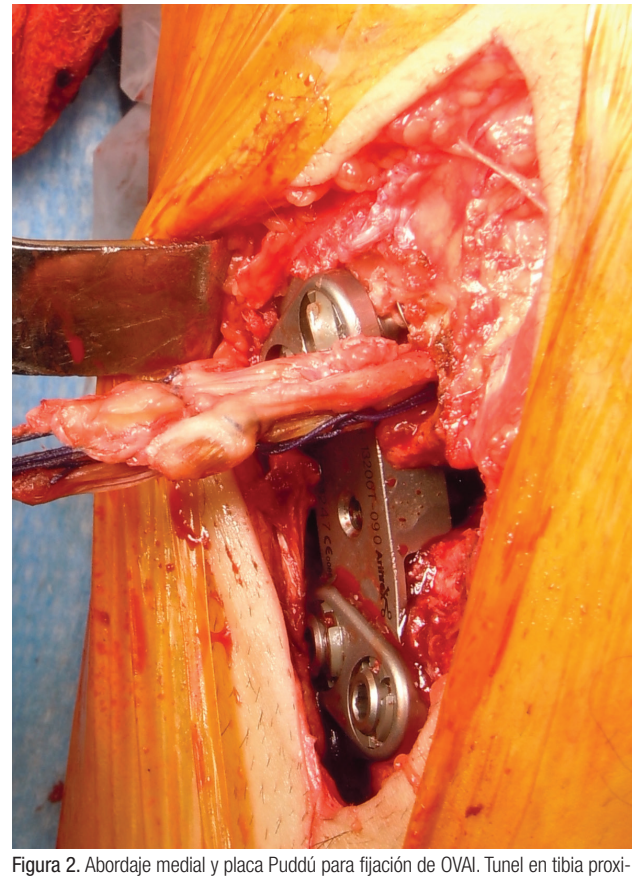

Figura 2. Abordaje medial y placa Puddú para fijación de OVAI. Tunel en tibia proximal para reconstrucción de LCA con STRI.

evolucionó con pseudoartrosis ni retardo de consolidación (Figuras 3 y 4).

Un paciente del grupo B presentó una lesión vascular en la arteria Poplítea que fue resuelta mediante la colocación de un stent bajo angiografía con buena evolución (Figura 5).

DISCUSIÓN

La combinación de una reconstrucción del LCA y una osteotomía valguizante, en un tiempo quirúrgico para pacientes con inestabilidad crónica asociada a deseje en varo, es considerada una cirugía de rescate.[3-9] En la actualidad es una alternativa a considerar para pacientes jóvenes que presenten inestabilidad de rodilla, dolor interno y deseje en Varo. [2]

TABLA I. EVALUACIÓN RADIOGRÁFICA DE LA CORRECCIÓN DEL EJE

	Pre (varo)	Post (valgo)	Corrección (promedio)
Grupo A	2° (0°-6°)	6.7° (5°-9°)	9° (5°-14°)
Grupo B	3.2° (1°-7°)	7° (4°-10°)	10.6°(8°-14°)

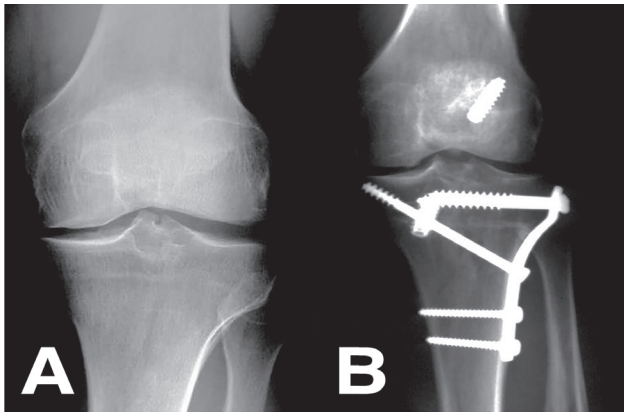

Figura 3: Evaluación radiográfica de OVSE. A) Radiografía de frente pre operatoria. Paciente masculino de 31 años de edad, genu varo y pinzamiento medial. Eje 0°. B) Radiografía de frente, 4 años post operatorio. OVSE con recontrucción de LCA (HTH). Eje 6° en valgo.

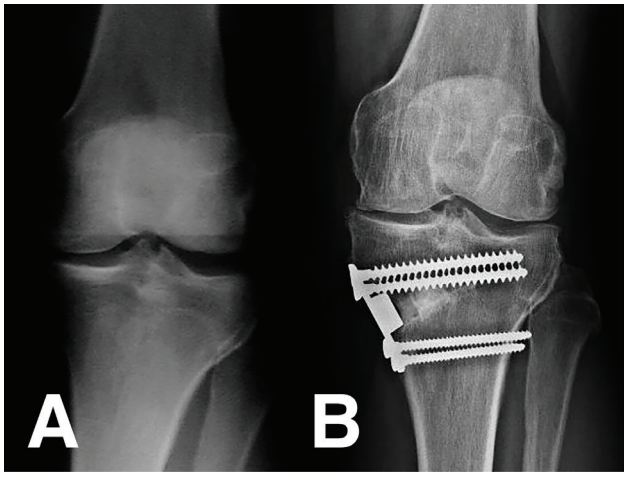

Figura 4: Evaluación radiográfica de OVAI. A) Radiografía de frente pre-operatoria. Paciente masculino de 60 años de edad, genu varo y pinzamiento medial. Eje 6° en varo. B) Radiografía de frente, 3 años post operatorio. OVAI con reconstrucción de LCA (STRI). Eje 7° en valgo.

Es importante al momento de la selección del paciente contemplar los antecedentes quirúrgicos, el grado de deseje, el nivel de artrosis del compartimento medial y las expectativas del paciente. Si bien la osteotomía valguizante se ha asociado a un alto grado de mejoría clínica y funcional de los pacientes en numerosas publicaciones[3,4,9-13] el retorno al mismo nivel deportivo varía desde 16% para deportistas de elite 14 hasta 50 a 92% para deportistas recreacionales.[15] En el año 2007 se publicó un metaanálisis por The Cochrane Collaboration, donde analizaron 13 estudios de nivel de evidencia 1 y 2, con un total de 693 pacientes. Todos los estudios obtuvieron buenos resultados con el uso aislado de osteotomía valguizante para el tratamiento de la artrosis unicompartimental medial de rodilla.[10]

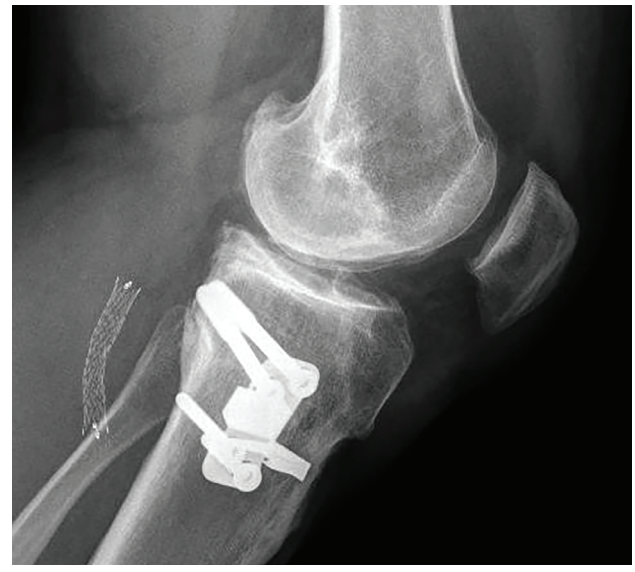

Figura 5. Radiografía de perfil postoperatoria luego de osteotomía valguizante de apertura donde se visualiza la resolución final de la lesión vascular con la colocación de un stent.

Analizando aspectos técnicos quirúrgicos consideramos que las principales ventajas de la OVSE son su utilidad para artrosis postraumática, permite la carga precoz y se puede utilizar en fumadores pero como desventaja, produce acortamiento con pérdida de stock óseo, requiere un abordaje amplio con osteotomía de peroné y mayor riesgo de lesión del nervio Ciático Poplíteo Externo. Además, genera dificultad para la futura artroplastia alterando la anatomía del tercio proximal de la tibia, disminuye la caída posterior (slope) de la tibia e incluso puede ser causa de inestabilidad posterolateral (Tabla II). Por otro lado, la OVAI tiene como ventajas la posibilidad de recuperar la longitud del miembro, requiere un abordaje único para la obtención de injerto de isquiotibiales, permite una corrección precisa y en dos planos, preserva el stock óseo y la anatomía fisiológica, tiene menor riesgo de lesiones del nervio CPE, presenta menor índice de síndrome compartimental y puede tensar un ligamento lateral interno laxo. Como desventajas requiere de injerto, tiene mayor riesgo de pseudoartrosis o de colapso con pérdida de reducción y de fractura de cortical externa (Tabla III).

Tanto la osteotomía de cierre como la de apertura han sido ampliamente estudiadas en la literatura.[9,16,17] Ranawat y cols.[18] en una publicación reciente comparó estas dos osteotomías aisladas en un estudio cadavérico. Su trabajo analizó el grado de corrección en el eje coronal y sagital, el grado de estabilidad y de traslación anterior de la tibia. Ellos concluyen que ambas técnicas corrigen de manera similar el eje coronal, pero la osteotomía de cierre permite

TABLA II. OSTEOTOMÍA DE TIBIA SUSTRACTIVA EXTERNA (OVSE)

Ventajas	Desventajas
Sirve para artrosis postraumática	Acortamiento
Permite la carga precoz	Abordaje amplio o 2 abordajes
Se puede utilizar en fumadores	Osteotomía peroné
	Riesgo de lesión de CPE
	Dificultad para la futura artroplastia
	Pérdida de Stock óseo
	Pérdida de slope tibial
	Inestabilidad PL

TABLA III – OSTEOTOMÍA DE TIBIA ADITIVA INTERNA (OVAI)

Ventajas	Desventajas
Recupera la longitud del miembro	Necesidad de injerto
Abordaje simple	Riesgo de pseudoartrosis
Permite una corrección precisa y en dos planos	Riesgo de colapso con pérdida de reducción
Preserva el stock óseo y la anatomía normal	Riesgo de fractura de cortical externa
Evita las lesiones del nervio CPE	Pérdida de slope tibial
Menor índice de Sme. compartimental	Inestabilidad PL
Permite tensar un LLI laxo	

mayor corrección de la caída posterior de la tibia, logrando un mejor control de la traslación anterior de la tibia. Esto brindaría mayor estabilidad a la hora de asociarlo a una reconstrucción del LCA.

Li Yue y cols[19] presentaron una revisión de la literatura en la que analizan 11 trabajos (218 rodillas) sobre osteotomía de tibia asociada a reconstrucción de LCA. Del total, 73% de las osteotomías fueron de cierre y 27% de apertura. Pero cuando se tomaron los trabajos de 2010 en adelante, 57% de las osteotomías fueron de apertura. La mejoría en la técnica quirúrgica, la utilización de injerto de banco y el menor riesgo de lesión del nervio ciático poplíteo externo están convirtiendo la osteotomía de apertura en una mejor elección. En esta serie de trabajos el promedio de corrección del eje fue de 7.13°. En solo 3 de los 11 trabajos evalúan el plano sagital de la tibia. El seguimiento promedio fue de 5.8 años, con una evaluación de IKDC promedio de 73 y una mejoría en el Lysholm de 46 a 84. La complicación más frecuente fue la trombosis venosa profunda.

En un estudio de la caída posterior de la tibia, Sonnery-Cottet y cols. describen en su trabajo un riesgo significativamente mayor de reruptura del LCA cuando ésta es mayor a 12°.[20] Se ha descripto que en la osteotomía de apertura la colocación posterior de la placa contribuiría a una disminución de dicho ángulo 2 e incluso la colocación de una grapa anterior podría evitar la pérdida del mismo.[21] Sin embargo, Dean y cols analizan esta técnica en una serie de pacientes con evaluación radiográfica y concluyen que la colocación posterior de la placa, aún asociado a una grapa, no disminuiría el ángulo de la caída posterior de la tibia.[22]

Existe controversia respecto al grado de corrección. A pesar de ello hay consenso en la importancia en retomar el eje mecánico y pasar la carga por el compartimento externo. De esta manera se han obtenido mejores resultados.[23]

En uno de los primeros reportes de tratamiento combinado de reconstrucción del LCA y osteotomía valguizante, Noyes[5] evaluó 41 pacientes, de los cuales a 36 le realizó una reconstrucción del LCA en un segundo tiempo. Si bien consideran beneficioso ambos procedimientos quirúrgicos, ellos recomiendan la realización de los mismos en 2 tiempos por la potencial morbilidad de realizarlos en 1 tiempo.

En relación a la técnica quirúrgica, el principal inconveniente radica en el conflicto que puede generarse entre la confección del túnel tibial para la reconstrucción del LCA y la osteotomía tibial con su respectiva fijación. En nuestra experiencia, recomendamos comenzar con la colocación de una clavija con la posición del túnel tibial para la plástica del LCA, de esa manera tendremos una referencia para luego realizar la osteotomía de tibia y evitar conflictos entre el corte óseo y el túnel (Figura 5A). La placa Puddu debe ser colocada en la cara posterointerna de la tibia, de tal manera que contribuya a disminuir la caída posterior de la tibia, o al menos no lo aumente, y los tornillos no interfieran con el túnel tibial del LCA (Figuras 5B y 5C). La utilización del injerto de tendón rotuliano para la reconstrucción del LCA puede presentar la dificultad del manejo en la longitud del taco óseo. De realizar un túnel tibial más corto para evitar el conflicto con la osteotomía, la porción ósea del injerto podría no corresponder con el túnel realizado, complicando la fijación del mismo con un tornillo interferencial (Figura 5D). Es por este motivo que, para este tipo de cirugía combinada, consideramos de elección el injerto de isquiotibiales.

Como principales limitaciones se trata de un trabajo retrospectivo, descriptivo de 2 series de pacientes tratados en tiempos diferentes. Si bien contamos con un bajo número de casos, a nivel nacional hay escasas publicaciones al respecto.[24-26] En este trabajo se analizaron aspectos técni-

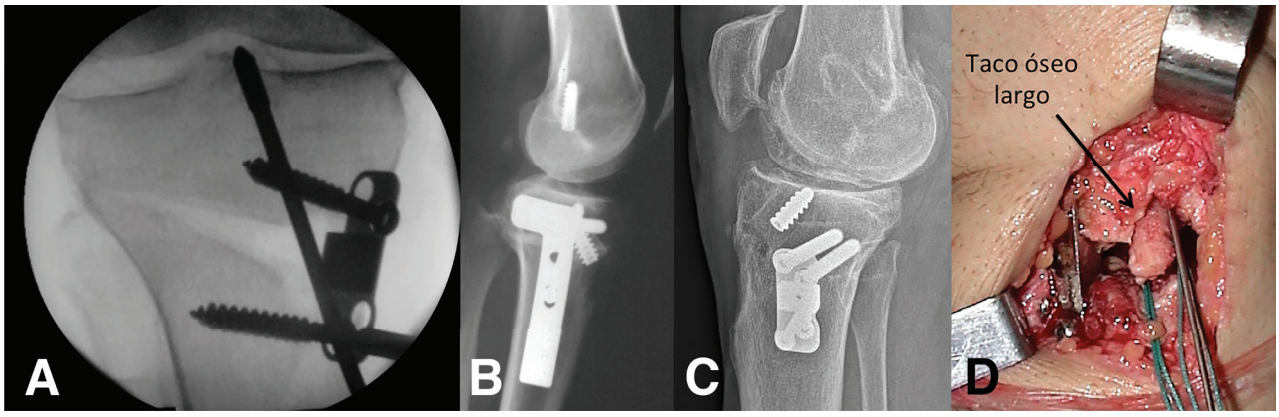

Figura 6: Detalles de técnica quirúrgica. A) Intensificador de imagen. Colocación del trocar en túnel tibial al momento de colocar tornillos en placa Puddú evitando invasión del tunel. B) Radiografía perfil post operatoria de OVSE. Placa en "L" posterior para evitar conflicto con la reconstrucción de LCA. C) Radiografía perfil post operatoria de OVAI. Placa Puddú posterior para evitar conflicto con la reconstrucción de LCA. D) OVAI y recontrucción de LCA con HTH. Discordancia entre longitud del túnel tibial y longitud del injerto (taco óseo).

cos y quirúrgicos de 2 tipos de osteotomías asociados a la reconstrucción del LCA que son de utilidad en la práctica diaria de un cirujano de rodilla.

CONCLUSIÓN

Nuestra preferencia actual, para pacientes con inestabilidad y deseje en varo, es la reconstrucción del LCA con autoinjerto de isquiotibiales asociado a una osteotomía valguizante de apertura interna con injerto tricortical óseo de banco en un solo tiempo quirúrgico. De todas maneras, las 2 osteotomías descriptas son válidas y su elección dependerá de cada caso en particular.

BIBLIOGRAFÍA

1. Louboutin H., Debarge R., Richou J., Selmi, T. A. S., Donell S. T., Neyret P., Dubrana F.: Osteoarthritis in patients with anterior cruciate ligament rupture: a review of risk factors. The Knee, 16(4), 239–44, 2009.
2. Rossi R., Bonasia D. E., Amendola A.: The Role of High Tibial Osteotomy in the Varus Knee. J Am Acad Orthop Surg, 19: 590-599, 2011.
3. Bonin N., Ait Si Selmi T., Donell S. T., Dejour H., Neyret P.: Anterior cruciate reconstruction combined with valgus upper tibial osteotomy: 12 years follow – up. The Knee, 11(6), 431–7, 2004.
4. Williams A., Devic, N.: Osteotomy in the management of knee osteoarthritis and of ligamentous instability. Current Orthopaedics, 20(2), 112–120, 2006.
5. Noyes F. R., Barber-Westin S. D., Hewett T. E.: High tibial osteotomy and ligament reconstruction for varus angulated anterior cruciate ligament-deficient knees. Am J Sports Med, 28(3), 282–96, 2000
6. Won H. H., Chang C. B., Je M. S., Chang M. J., Kim T. K.: Coronal limb alignment and indications for high tibial osteotomy in patients undergoing revision ACL reconstruction. Clinical Orthopaedics and Related Research, 471(11), 3504–11, 2013.
7. Demange M. K., Camanho G. L., Pécora J. R., Gobbi R. G., Tirico L. E. P., da Mota e Albuquerque R. F.: Simultaneous anterior cruciate ligament reconstruction and computer-assisted open-wedge high tibial osteotomy: a report of eight cases. The Knee, 18(6), 387–91, 2011.
8. Trojani C., Elhor H., Carles M., Boileau P.: Anterior cruciate ligament reconstruction combined with valgus high tibial osteotomy allows return to sports. Orthop Traumatol Surg Res, 100(2), 209–12, 2014.
9. Benzakour T., Hefti A., Lemseffer M., El Ahmadi J. D., Bouyarmane H., Benzakour A.: High tibial osteotomy for medial osteoarthritis of the knee: 15 years follow-up. International Orthopaedics, 34(2), 209–15, 2010.
10. Brouwer R. W., van Raaij T. M., Bierma-Zeinstra S. M. A., Verhagen A. P., Jakma T. T., Verhaar J. A. N.: Osteotomy for treating knee osteoarthritis (Review). Cochrane Database of Systematic Reviews, Issue 3.Art.No.:CD004019, 2007
11. DeMeo P. J., Johnson E. M., Chiang P. P., Flamm A. M., Miller M. C.: Midterm follow-up of opening-wedge high tibial osteotomy. Am J Sports Med, 38(10), 2077–84, 2010.
12. Papachristou G., Plessas S., Sourlas J., Levidiotis C., Chronopoulos E., Papachristou C.: Deterioration of long-term results following high tibial osteotomy in patients under 60 years of age. International Orthopaedics, 30(5), 403–8, 2006.
13. Badhe N. P, Forster I. W.: High tibial osteotomy in knee instability: the rationale of treatment and early results. Knee Surg, Sports Traumatol, Arthrosc, 10(1), 38–43, 2002.
14. Williams RJ III, Kelly BT, Wickiewicz TL, et et al. The shortterm outcome of surgical treatment for painful varus arthritis in association with chronic ACL deficiency. J Knee Surg 2003;16:9-16.
15. Trojani C, Elhor H, Carles M, Boileau P. Anterior cruciate ligament reconstruction combined with valgus high tibial osteotomy allows return to sports. Orthop Traumatol Surg Res 2014;100:209-212.
16. Wright J. M., Crockett H. C., Slawski D. P., Madsen M. W., Windsor R. E.: High tibial osteotomy. J Am Acad Orthop Surg, 13(4), 279–89, 2005.
17. Luites J. W. H., Brinkman J.-M., Wymenga A. B., Van Heerwaarden R. J.: Fixation stability of opening- versus closing-wedge high tibial osteotomy: a randomised clinical trial using radiostereometry. J Bone Joint Surg [Br], 91(11), 1459–65, 2009.
18. Ranawat AS, Nwachukwu B, Pearle A, Zuiderbaan H, Weeks K and Khamaisy S. Comparison of Lateral Closing-Wedge Versus Medial Opening-Wedge High Tibial Osteotomy on Knee Joint Alignment and Kinematics in the ACL-Deficient Knee. Am J Sports Med 2016; DOI:10.1177/0363546516657824
19. Li Y, Zhang H, Zhang J, Li X, Song G, Feng H. Clinical Outcome of Simultaneous High Tibial Osteotomy and Anterior Cruciate Ligament Reconstruction for Medial Compartment Osteoarthritis in Young Patients With Anterior Cruciate Ligamente Deficient Knees: A Systematic Review. Arthroscopy 2015 31(3):507-519

20. Sonnery-Cottet B, Mogos S, Thaunat M, Archbold P, Fayard J-M, Freychet B, Clechet J, Chambat P. Proximal Tibial Anterior Closing Wedge Osteotomy in Repeat Revision of Anterior Cruciate Ligament Reconstruction. Am J Sports Med 2014;42(8):1873-1880
21. Chahla J, Dean C, Mitchell J, Moatshe G, Serra Cruz R, LaPrade R. Medial Opening Wedge Proximal Tibial Osteotomy. Arthroscopy Techniques, 2016;5(4):e919-e928
22. Dean C, Chahla J, Matheny LM, Cram TR, Moulton SG, Dornan GJ, Mitchell JJ, LaPrade RF. Posteromedially placed plates with anterior staple reinforcement are not successful in decreasing tibial slope in opening-wedge proximal tibial osteotomy. Knee Surg Sports Traumatol Arthrosc 2016, Sep: DOI:10.1007/s00167-016-4311-y
23. Donnelly M., Whelan D., Waddell J.: High Tibial Osteotomy en Waddell J.: The Role of Osteotomy in the Correction of Congenital and Acquired Disorders of the Skeleton. ISBN: 978- 953-51-0495-7, InTech, 2012.
24. Mastropierro J. B.: Osteotomías Proximales de Tibia Estudio Comparativo entre Osteotomías Sustractivas y Aditivas. Artroscopia, 18 (1), 44-50, 2011.
25. Rivarola Etcheto F. H.: Osteotomías alrededor de la rodilla y reconstrucción del LCA asociada en el mismo tiempo quirúrgico. "Genu varo-valgo artrósico inestable". Artroscopia, 13 (2), 131–140, 2006.
26. Vega Casariego J. R., Ramos J., Moirano P., Medina C., Del Sel H.:Osteotomía valguizante tibial. Rev. Asoc. Arg. Ortop. y Traumatol, 62 (4), 526 – 534, 1997.