

---

# Semilunar Flotante

## Tratamiento artroscópico

### Reporte de un caso y revisión de la bibliografía

*Dr. Juan Carrizo, Dr. Ignacio Seré, Dr. Hernán Blanchetiere,  
Dr. Martín Rodriguez, Dr. Enrique Pereira*

---

**RESUMEN:** La asistencia artroscópica ha beneficiado de manera significativa el diagnóstico y tratamiento de la inestabilidad carpiana.

Presentamos un Caso Clínico en donde se combinan dos lesiones ligamentarias carpianas, la lesión del ligamento Escafo-Lunar y la del Luno-Piramidal. Ambas corresponden a lesiones pre-dinámicas y de grado III según la clasificación de Geissler.

Describimos el tratamiento quirúrgico en donde se realizó en forma artroscópica termocontracción y fijación temporaria con clavijas. Pasados dos años de seguimiento no se han observado nuevos signos de inestabilidad ni dolor residual.

**ABSTRACT:** *Diagnostic and treatment of Carpal instability have received the benefits of arthroscopic assistance. In this Case Report we present the simultaneous injury of the Scapho-Lunate and Luno-Triquetral ligament of the same wrist. Both were Pre-Dynamic lesion stage III according to Geissler Arthroscopic Classification.*

*We described the procedure performed, arthroscopic shrinkage and the temporary fixation with k-wires. Over two years of follow-up there are not signs of instability and no pain.*

**Key words:** *Carpal Instability, Floating Lunate and Arthroscopic Procedure.*

---

---

#### INTRODUCCION

---

La artroscopia ha revolucionado la cirugía ortopédica al brindar la capacidad técnica para examinar y tratar directamente las anomalías intrarticulares en forma mínimamente invasiva.

En la muñeca, en particular ha aportado mayor sensibilidad para identificar y clasificar lesiones ligamentarias y del cartílago articular, el tratamiento de la necrosis ósea avascular del semilunar, el quiste artrosinovial, el síndrome de impactación cúbito-carpiano y estilo-carpiano (1, 2).

Anatómicamente se reconocen dos tipos de ligamentos: los extrínsecos (ligamentos capsulares que van desde el cúbito o el radio hasta el carpo) y los intrínsecos (ligamentos cortos y de gran resistencia que unen los huesos del carpo entre sí) (3,4).

En forma simplificada debemos conocer las siguientes premisas de la dinámica carpiana. El semilunar es el centro de la primera fila del carpo y es llamado "Segmento Intercalado". Se conecta con el escafoi-

des y el piramidal a través de los ligamento intrínsecos escafo-lunar (EL) y luno-piramidal (LP) respectivamente (5,6). En la cinemática carpiana, la segunda fila, al poseer uniones más rígidas suele funcionar como una unidad. Esto no ocurre con la primera fila del carpo, que tolera una amplitud mayor de movimiento entre sus componentes, siendo el escafoides el más móvil y el piramidal el de menor movilidad.

Respecto a la movilidad, el escafoides tiende a flexionarse, mientras que el piramidal posee tendencia a la extensión y el semilunar tiende a la posición neutra. Así la fuerza flexora del escafoides y la extensora del piramidal se equilibran por sus inserciones al semilunar a través de los ligamentos EL y LP respectivamente (5, 7, 8).

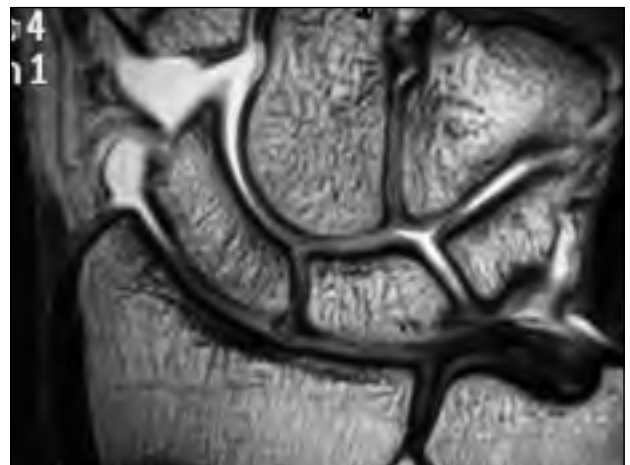
Las lesiones ligamentarias intra carpianas se producen habitualmente por traumatismos sobre la muñeca en extensión, y su diagnóstico requiere de un alto índice de sospecha, ya que las maniobras clínicas y las imágenes radiológicas muchas veces no son concluyentes. Libradas a su evolución natural, estas lesiones, pueden conducir a trastornos degenerativos articulares, dolor, inestabilidad carpiana y, como consecuencia, alteraciones biomecánicas (9).

**TABLA 1. Clasificación Artroscópica. Lesiones de Ligamentos Interóseos.**  
(Adaptación de Geissler WB, JBJS 1996; 78A: 357-364).

Grado	Articulación radio-carpiana	Inestabilidad medio-carpiana	Escalón
1	Ligamento interóseo hemorrágico y distendido.	Negativa	Ausente
2	Ligamento interóseo hemorrágico y distendido.	Pequeño Gap (menor a 3mm)	Desde espacio Mediocarpiano
3	Lesión Ligamentaria incompleta.	El Palpador pasa entre los huesos	Desde espacio Medio y Radio- Carpiano
4	Lesión Completa	Franca. Artroscopio de 2,7mm pasa e/huesos (drive through sign)	Desde espacio Medio y Radio Carpiano

La lesión del ligamento EL desconecta al escafoides de sus inserciones en el semilunar, generando flexión del escafoides y desvío hacia dorso del semilunar, provocando la llamada “Inestabilidad Dorsal del Segmento Intercalado” (DISI). Lo contrario ocurre al lesionarse el ligamento LP, donde el semilunar es arrastrado a la flexión, provocando la “Inestabilidad Volar del Segmento Intercalado” (VISI). Finalmente es necesario diferenciar la Inestabilidad carpiana según sus “Formas Clínicas”(10). Se describen cinco tipos, y su diferenciación se basa en el grado de lesión ligamentaria, su potencial de cicatrización, reductibilidad y lesiones cartilagosas asociadas. Cuando observamos una elongación o ruptura ligamentaria parcial con buena alineación radiográfica en reposo y ante maniobras de stress, la llamamos “Inestabilidad Pre-dinámica” u Oculta Grados I, II o III de Geissler (Tabla 1). El aumento de la movilidad generada es causante de sinovitis local y dolor. Se considera que el diagnóstico en este Estadio permite prevenir importantes alteraciones biomecánicas. “La Inestabilidad Dinámica” se caracteriza por una lesión ligamentaria completa. Los estabilizadores secundarios (Ej. Lig. Escafo-trapezoideo) se encuentran sanos lo que permite que la mala alineación se manifieste solo bajo condiciones de carga. Ante tareas o posiciones específicas puede aparecer intenso dolor o claudicación de la muñeca. Artroscópicamente puede observarse el pasaje del palpador entre dos huesos de la primera fila del carpo (Geissler III -Tabla1). La progresión lesional y la falta de tratamiento adecuado nos lleva a una “Disociación Estática Reducible”. La mala alineación se aprecia en todo momento ya que los ligamentos se encuentran retraídos siendo posible su reducción a través de manipulación artroscópica. En las lesio-

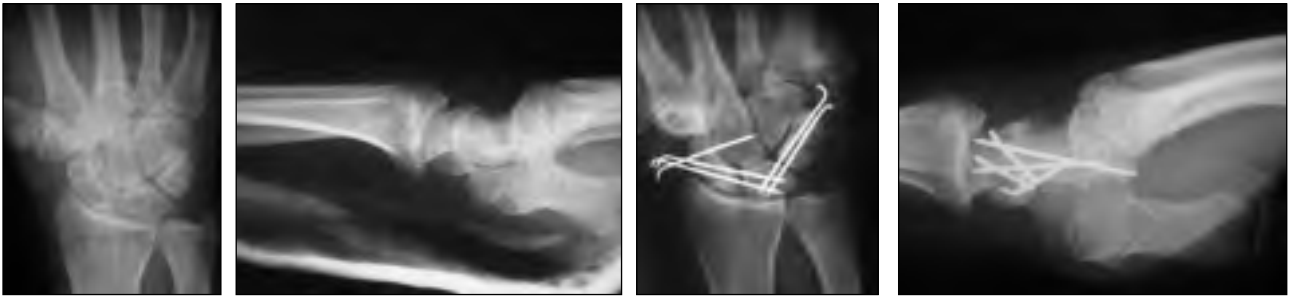
nes crónicas la fibrosis instalada alrededor de las estructuras lesionadas y la cápsula generan la “Disociación Estática fija” y finalmente la persistencia de la inestabilidad genera cambios degenerativos articulares, llamada “Muñeca SLAC” (Colapso Avanzado Escafo-Lunar). Su tratamiento se basa en el alivio del dolor y aceptación de la pérdida de movilidad. Estos tres últimos grados pueden ser clasificados artroscópicamente como Geissler IV (Tabla 1). Las lesiones aisladas de los ligamentos intrínsecos carpianos ha sido motivo de numerosas publicaciones (5, 6, 9, 11). En este Caso se combinan simultáneamente la lesión del ligamento EL y LP, lesión conocida recientemente como Semilunar Flotante (12) (“Floating Lunate”). Detallamos a continuación el diagnóstico, tratamiento y evolución de esta particular combinación lesional. (Fig.1)



**Figura 1:** Artro-RNM muñeca. Lesión de ligamento Luno-Piramidal.

**Caso Clínico:**

Paciente de sexo masculino de 38 años de edad jugador activo de tenis y polo, de dominancia derecha.



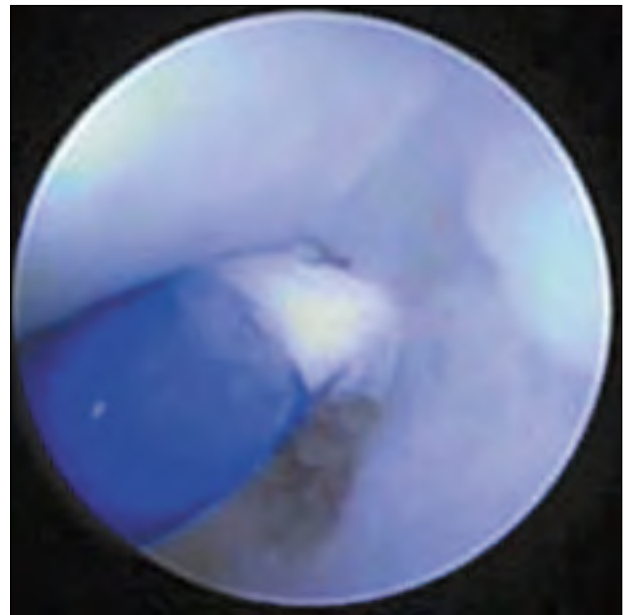
**Figura 2:** Rx muñeca pre y post operatorias.

Consulta por dolor en región cubital de muñeca derecha de 5 meses de evolución, sin trauma previo. La Rx (Fig. 2) y RNM inicial mostraron únicamente signos incipientes de osteoartritis pisi-piramidal (PP) (13). El tratamiento inicial fue una infiltración dorsal y pisi-piramidal. Al no observarse mejoría e incluso mayor dolor a nivel PP luego de la infiltración, se solicitaron Rx con stress y Arthro RNM. Estos estudios demostraron la ruptura del ligamento luno-piramidal, a través del pasaje del contraste a la articulación medio-carpiana (Fig. 1). El cuadro se interpretó como inestabilidad pre-dinámica. La persistencia de la sintomatología luego del tratamiento incruento y la falta de un diagnóstico claro nos indujeron a realizar una evaluación artroscópica, y de ser posible su reparación por esta vía.

### Técnica quirúrgica:

El paciente se posiciona en decúbito dorsal, con bloqueo axilar, manguito hemostático y torre de tracción. Se utiliza artroscopio de 2,7mm y 30° de visualización angular. Se utilizaron portales artroscópicos standard, (3-4, 4-5 y los medio-carpianos radial y cubital). Luego de la exploración inicial, en donde encontramos una buena consistencia del cartílago articular, procedimos a evaluar la porción intramembranosa del ligamento EL y LP utilizando un palpador de 1mm. Según la clasificación de Geissler (14) (Tabla 1) observamos las siguientes alteraciones: Lesión grado III del ligamento luno-piramidal y lesión grado III del ligamento escafo-lunar. Sobre el ligamento EL se realizó termocontracción (shrinkage) sobre su región dorsal. Esta zona es termocoagulable ya que posee gran cantidad de colágeno tipo I, a diferencia de la porción intramembranosa. Luego utilizamos el palpador por el portal medio-carpiano para constatar el acortamiento y retensado del ligamento. Realizamos lo mismo sobre el ligamento LP (Fig. 3). En esta zona realizamos la coagulación también del ligamento en “V” palmar cúbito-radio carpiano. Para finalizar se colocaron

clavijas en forma percutánea en la articulación luno-piramidal, escafo-lunar y escafo-grande (Fig. 2). Las mismas fueron retiradas a las 6 semanas.



**Figura 3:** Termocontracción ligamento Luno-Piramidal.

---

## DISCUSION

---

La mayoría de los pacientes con diagnóstico de “esguince de muñeca” y exámenes radiológicos normales evolucionan bien luego de una inmovilización transitoria. Los que así no lo hacen deben ser evaluados minuciosamente. Históricamente la artrografía ha sido el Gold Standard para la detección de las anomalías articulares. Tanto la artro RNM como la artroscopia diagnóstica han sido un gran aporte complementario para el diagnóstico (15). Como podemos observar en la Figura 1 el pasaje del contraste de la articulación radio-carpiana a la medio-carpiana nos indica una probable lesión ligamentaria. La artroscopia de muñeca nos permite confirmar y tratar gran cantidad de lesiones, al poder observar directamente, palpar y manipular tanto la articulación radio-carpiana como la medio carpiana (2,16).

Geissler propuso una clasificación artroscópica de las lesiones de los ligamentos intrínsecos diferenciando cuatro grados (Tabla 1). En los 3 primeros es posible la curación con el debridamiento artroscópico o termocontracción (14). En el grado dos está indicado agregar la estabilización con clavijas y en el grado tres es necesaria la reducción previa a la fijación con clavijas. Si observamos una lesión grado cuatro, está indicada la reparación a través de una capsulotomía abierta. La termocontracción (shrinkage) ha resultado útil para los grados I, II e incluso III. No es confiable realizar este tratamiento en grados mayores de inestabilidad. En estudios de ciencias básicas se ha demostrado como la conformación estable en triple hélice de colágeno tipo I se contrae hasta en un 50% de su tamaño al someterse a temperaturas entre 65° y 70° (2).

Se acepta que las lesiones estables presentan buenos resultados con el debridamiento artroscópico (17). Ruch y Poehling reportaron alivio sintomático en 13 de 14 pacientes tratados de esta forma con lesión parcial EL o LP, sin progresión hacia la inestabilidad a 34 meses del tratamiento. Darlis y Sotearanos encontraron que el debridamiento artroscópico con "pinning" no ha sido suficiente para grados mayores de inestabilidad. En su serie trataron 11 pacientes con lesión EL grado III y IV con un debridamiento agresivo y "pinning" percutáneo. A los 3 años de seguimiento menos del 50% obtuvieron buenos resultados y necesitaron una cirugía de revisión (18). Hirsh y colaboradores trataron 10 pacientes con lesión EL Geissler II con termocontracción e inmovilización. Tras 28 meses de seguimiento estaban libres de dolor 9 de 10 pacientes (19). Battistella y colaboradores dividieron 120 pacientes en 4 grupos: el Grupo A eran 20 pacientes con inestabilidad Geissler I tratados sólo con termocontracción; el Grupo B otros 20 pacientes con inestabilidad grado I tratados solamente con debridamiento; el Grupo C, 40 pacientes con grado II o III de inestabilidad tratados con termocontracción y "pinning" por 6 semanas; el Grupo D fueron otros 40 pacientes con grado II o III de inestabilidad tratados con debridamiento y pinning por 6 semanas. Luego de 2 años de seguimiento los pacientes tratados con termocontracción con o sin pinning obtuvieron mejores resultados en el "Score de Mayo Modificado" y menor dolor comparados con los tratados con el debridamiento (20).

En cuanto a las lesiones combinadas (SL-LP), Paul G. Pin y colaboradores presentaron una serie de 8

pacientes, 7 de los cuales fueron tratados con artrodesis escafo-trapecio-trapezoidea y artrodesis lunopiramidal. Tres casos evolucionaron sin dolor, 2 con molestias con movimiento extremo y 2 debieron ser reoperados. La fusión en 5 de 7 pacientes disminuyó la funcionalidad (21). Badia y Khanchandani llamaron a la inestabilidad escafo-lunar más la lunopiramidal "Floating Lunate", tratando 13 pacientes con lesión ligamentaria LP y EL con inestabilidad dinámica con debridamiento artroscópico de ligamento EL y LP más pinning de ambas articulaciones. El resultado definitivo fue 10 pacientes sin dolor, 1 con dolor leve y otro moderado. El promedio de rango de movilidad: 50° flexión, 54° de extensión, 77° pronación y 80° de supinación (12).

---

## CONCLUSION

---

Las inestabilidades carpianas pre-dinámicas son entidades difíciles de diagnosticar y son capaces de generar síntomas persistentes. Si bien muchas veces la clínica no es florida y los estudios complementarios son negativos, la posibilidad de evitar los cambios degenerativos que se producen en una muñeca inestable han estimulado el estudio y los sucesivos avances en su diagnóstico y tratamiento. Consideramos a la Artr RNM como el estudio complementario de mayor aporte en esta patología, siendo el diagnóstico definitivo propiedad de la artroscopía. El tratamiento artroscópico con termocontracción de los grados I, II y algunos tipo III de Geissler ha demostrado ser confiable y seguro. La combinación de 2 ligamentos lesionados no impide el tratamiento artroscópico si se respetan sus indicaciones en forma particular.

---

## BIBLIOGRAFIA

---

1. Ritt MJPF, Linsheid RL: The luno-triquetral joint: Kinematic effect of sequential ligament sectioning, ligament repair and arthrodesis. *J of Hand Surg (Am)* 1998; 23: 432-445.
2. Slutsky D., MD: Wrist arthroscopy: Current Concept. *JHS Am*. Vol 33A. Sept. 2008.
3. Berger RA: The gross and histologic anatomy of the scapho-lunate interosseous ligament. *J of Hand Surgery (Am)* 1996; 21; 170-178.
4. Taleisnik T. The ligaments of the wrist. *J of Hand Surg*. 1976;1:110-118.
5. Craigen MA, Stanley JK: Wrist kinematics: Row, Column or both? *J Hand Surg (Br)* 1995; 20: 165-170.
6. Lichtman DM, Scneider JR. Ulnar midcarpal instabi-

- lity: Clinical and laboratory analysis. *J Hand Surg (Am)* 1981; 6: 515-523.
7. Bednar J. Carpal Instability: Evaluation and Treatment. *JAAOS*. Vol. 1, No1. Sept/Oct 1993.
  8. . Kozin Scott, MD. Perilunate Injuries: Diagnosis and Treatment. *JAAOS*. Vol 6. No2., March/April 1998.
  9. De Lange A, Kauer JM, Huiskes R: Kinematic behavior of the human wrist joint: A roentgen-stereophotogrammetric. *J Orthop Res* 1985; 3: 56-64.
  10. Falck Larsen Claus. Analysis of carpal instability: Description of the scheme. *The Journal of hand Surgery*. Vol 20A. Nro5, Sept 2005.
  11. Kuo C. MD, Scott W, MD. Scapholunate Instability: Current Concepts in Diagnosis and Management. *JHS Surg*. Vol. 33A, Jul-Aug2008.
  12. Badia A., Khanchandani P. The floating lunate: Arthroscopic Treatment of Simultaneous Complete Tears of the Scapholunate and Lunotriquetral Ligaments. *American Association for Hand Surgery* 2008.
  13. Bretton H. Jameson ,MD . Radiographiv analysis of Pisotriquetral Joint and Pisiform Motion. *JHS Am*. Vol27A. No 5. Sept 2002.
  14. Geissler WB, Freeland AE. Intracarpal soft-tissue lesion associated with an intra-articular fracture of the distal end of the radius. *J Bone and J Surg*. 1996; 78A: 357-364.
  15. Johonstone DJ, Thoorogood S. A comparison of magnetic resonance imaging and arthroscopy in the investigation of chronic wrist pain. *JHS Am* 1997; 22B: 714-718.
  16. Kozin, Scott, MD. The role of Arthroscopy in Sacapholunate Instability. *Hand Clinics*. Vol. 15. Number 3. August 1999.
  17. Ruch DS, Poehling GG. Arthroscopic management of partial scapho-lunate and luno-triquetral injuries of the wrist. *JHS Am*. 1996;21A: 412-417.
  18. Darlis NA, Sotereanos DG. Arthroscopic debridement and closed pinning for chronic dynamic SL instability. *JHS* 2006; 31A: 418-424.
  19. Hirsh L, Sodha S. Arthroscopic electrothermal collagen shrinkage for symptomatic laxity of sacpholunate interosseous ligament. *JHS* 2005; 30B: 643-647.
  20. Battistella F, Golano P. Arthroscopic termal shrinkage for SL injury. *Techniques in wrist and hand arthroscopy*. Philadelphia: Elsevier, Inc. Inc., 2007: 86-92.
  21. Pin Paul, MD, Gilula Louis, MD. Coincident Rupture of the scapholunate and lunotriquetral ligament without perilunate dislocation: Pathomechanics and management. *JHS Am*. Vol.15A. No 1. 1990.