

# Intercondiloplastia en reconstrucción aguda del ligamento cruzado anterior

Horacio F. Rivarola Etcheto, Cristian Collazo, Marcos Meninato, Juan M. Carraro, Facundo Cosini

Hospital Universitario Austral, Buenos Aires, Argentina

Hospital Universitario Fundación Favaloro, Buenos Aires, Argentina

## RESUMEN

Las rupturas del ligamento cruzado anterior (LCA) son de las lesiones ligamentarias más frecuentes de la rodilla. Hay factores que predisponen y aumentan el riesgo de sufrirlas; estos se dividen en extrínsecos e intrínsecos. Estos últimos están relacionados con la anatomía del paciente y pueden predecir un riesgo de lesión ligamentaria. Dentro de estos incluimos la talla, el peso, la inclinación tibial, el eje del miembro, la laxitud anteroposterior, el tamaño del LCA, el ángulo Q y las dimensiones y formas del espacio intercondíleo femoral. Un espacio estrecho aumenta el riesgo de contacto del ligamento cruzado anterior contra la pared y el techo de la escotadura intercondílea, aumentando el índice de ruptura.

Habitualmente no se realiza intercondiloplastia ya que la posición anatómica de las reconstrucciones reproduce la anatomía del ligamento cruzado anterior, el cual no produce fricción con las paredes del intercóndilo. Sin embargo, en pacientes en los cuales se detecta el espacio intercondíleo estrecho, o en forma de A (*A shape*) según la clasificación de Fu presentada en 2010, se realiza la intercondiloplastia amplia para buscar el punto isométrico femoral y así evitar la fricción del injerto, el déficit de extensión y de esta forma mejorar el resultado funcional.

El objetivo de este trabajo es describir cómo identificar un espacio intercondíleo estrecho, en forma de A, y exponer la técnica quirúrgica de la intercondiloplastia en la reconstrucción aguda del ligamento cruzado anterior.

**Tipo de estudio:** Nota Técnica

**Palabras Claves:** LCA; Intercondiloplastia; Notch Femoral

## ABSTRACT

ACL tears are the most frequent ligament injuries of the knee. There are factors that predispose and increase the risk of suffering this type of injury. They are divided into extrinsic and intrinsic. The latter are related to the patient's anatomy and can predict a risk of ligament injury. These include height, weight, tibial slope, limb axis, posterior anterior laxity, ACL size, Q angle, and dimensions and shapes of the femoral intercondylar space. A narrow space increases the risk of contact of the anterior cruciate ligament against the anterior wall and the roof of the intercondylar stool increases the rate of rupture.

Notchplasty is not usually performed, since the anatomical position of the reconstruction reproduces the anatomy of the anterior cruciate ligament, which does not produce friction with the intercondylar walls. However, in patients in whom the narrow intercondylar space is detected, or in the "A Shape", according to Fu's classification, a wide notchplasty is performed to look for the femoral isometric point, avoiding friction of the injection, the extension deficit and improve the functional result.

The objective is to identify "A Shaping" notch and to describe a notchplasty technique in acute ACL reconstruction.

**Type of Study:** Technical Note

**Keys Words:** ACL; Notchplasty; Femoral Notch

## INTRODUCCIÓN

La ruptura del ligamento cruzado anterior (LCA) es la lesión ligamentaria más frecuente de la rodilla,<sup>1</sup> sobre todo en deportes competitivos,<sup>2</sup> en su mayoría asociada a un mecanismo de pie fijo y rotación. Sin embargo, hay factores que predisponen y aumentan el riesgo de sufrir este tipo de lesiones.<sup>3,4</sup>

Las causas que se han estudiado se pueden clasificar en ambientales, anatómicas, hormonales y biomecánicas.<sup>5-9</sup> Los factores de riesgos se dividen en extrínsecos e intrínsecos.<sup>10</sup>

Dentro de los factores extrínsecos se incluyen las actividades deportivas y condiciones ambientales, estas últimas con poco efecto sobre la incidencia de lesión del LCA.<sup>11</sup>

**Horacio Rivarola**

ciorivarola@hotmail.com

**Recibido:** Marzo de 2020. **Aceptado:** Abril de 2020.

Los factores intrínsecos están relacionados con la anatomía del paciente y pueden predecir un riesgo de lesión ligamentaria.<sup>12</sup> Dentro de estos incluimos la talla, el peso,<sup>13</sup> la inclinación tibial,<sup>14, 15</sup> el eje del miembro,<sup>16</sup> la laxitud anteroposterior,<sup>13</sup> el tamaño del LCA,<sup>17</sup> el ángulo Q<sup>18</sup> y las dimensiones y formas del espacio intercondíleo femoral.<sup>1-3, 7, 19, 20</sup>

Dentro de los factores anatómicos se ha prestado atención en la literatura a la forma del intercóndilo femoral (*notch*) como factor predisponente de lesión, lo que ya fue descrito por M. Palmer en 1936.<sup>21</sup> Un *notch* estrecho aumenta el riesgo de contacto del ligamento cruzado anterior contra la pared anterior y el techo de la escotadura intercondílea, aumentando el índice de ruptura. Esta consideración se da en pacientes con lesión aguda, ya que en lesiones crónicas el *notch* femoral tiende a estrecharse por la falta del LCA.<sup>22</sup>

Habitualmente no se realiza intercondiloplastia ya que

la posición anatómica de las reconstrucciones reproduce la anatomía del ligamento cruzado anterior, el que no genera fricción con las paredes del intercóndilo.<sup>23,24</sup>

Sin embargo, en pacientes en los cuales se detecta el espacio intercondíleo estrecho, o en forma de A (*A shape*) según la clasificación de Fu presentada en 2010,<sup>20</sup> se realiza la intercondiloplastia amplia para buscar el punto isométrico femoral, y así evitar la fricción del injerto, el déficit de extensión y de esta forma mejorar el resultado funcional.<sup>25</sup>

El objetivo de este trabajo es describir cómo identificar un espacio intercondíleo estrecho, en forma de A, y exponer la técnica quirúrgica de la intercondiloplastia en la reconstrucción aguda del ligamento cruzado anterior.

## TÉCNICA QUIRÚRGICA

El paciente es colocado en decúbito dorsal, con miembro inferior en extensión y con un tope a nivel distal para permitir llevar la rodilla a flexión de 90 y 120°. La visualización artroscópica se realiza a través del portal antero-medial, y por el portal anterolateral se introducen los elementos de trabajo. Se explora y estadifica la forma del espacio intercondíleo femoral con escoplo milimetrado. En los casos donde este espacio presente forma de A (fig. 1), se procede a realizar su apertura.

Con escoplo laminar (fig. 2) y cureta (fig. 3) se resecan aproximadamente 5 mm de la pared anterior y techo de la pared interna del cóndilo femoral externo.

Otra variante para realizar esta técnica es con *Burr Shaver*: se obtiene como resultado un espacio amplio remediando la forma de U sin contacto ni fricción (fig. 4).

Se efectúa la plástica del ligamento cruzado anterior con técnica anatómica. Luego de la fijación femoral y tibial del injerto, se comprueba su isometría realizando movimientos de flexión y extensión, y se verifica que no se haya producido fricción con la pared o techo intercondíleo. Si en esta etapa se identifica que no fue suficiente la apertura del intercóndilo, se procede a resecar a demanda hasta lograr el resultado adecuado (fig. 5).

## DISCUSIÓN

En las primeras reconstrucciones del ligamento cruzado anterior, con técnicas abiertas, no anatómicas, la intercondiloplastia formaba parte de la técnica quirúrgica, mejoraba el espacio del injerto, evitaba la fricción y así lograba una mejor integración y se obtenían mejores resultados funcionales.<sup>25</sup> Con técnicas de reconstrucción anatómicas no se produce, en condiciones normales, fricción del injerto con las paredes del intercóndilo, por lo que no es necesario, rutinariamente, realizar esta técnica. Sin embargo, hay un número de pacientes que presentan como variante anatómica estrechez del intercóndilo femoral, por el que se predisponen a un aumento del riesgo de lesión del LCA.<sup>26</sup>

Freddie Fu y cols. presentaron, en 2010, una clasificación basada en la visualización artroscópica de tres tipos de escotadura intercondílea, en una serie de ciento dos pacientes con lesión del ligamento cruzado anterior. Las definen en forma de A, de U y en forma de W.

Las escotaduras en forma de A son más estrechas en todas las dimensiones comparadas con las que presentan forma de U y de W. Describen un promedio de 15 mm en la

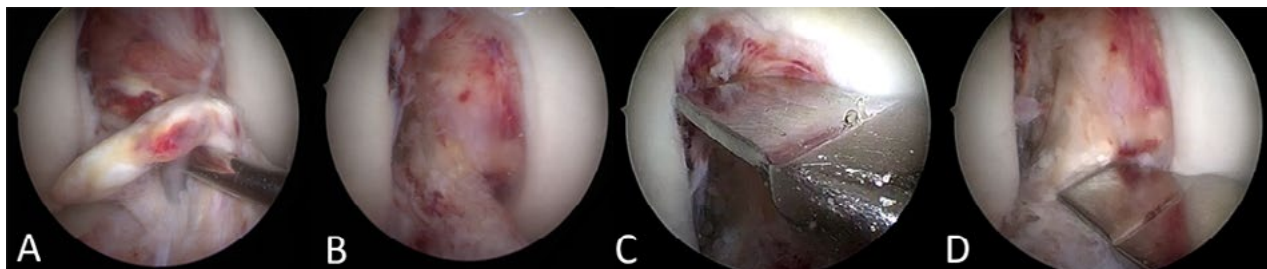


Figura 1: Rodilla derecha. A) Visualización de la lesión del LCA. B) *Notch* con forma de A. C y D) Imagen que demuestra cómo la parte superior del intercóndilo (10 mm) es más estrecha que la parte inferior (14 mm).

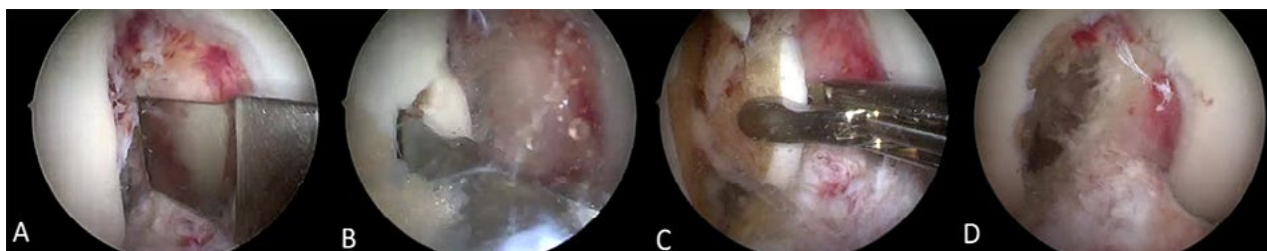

Figura 2: Rodilla derecha. Secuencia de *Notchplastia*. A) Utilización de escoplo de 10 mm con tope. B) Como primer paso realizamos la remodelación de la pared del intercóndilo lateral con escoplo laminar. C) Retiramos el fragmento con pinza de prensión. D) Remodelación parcial del intercóndilo.

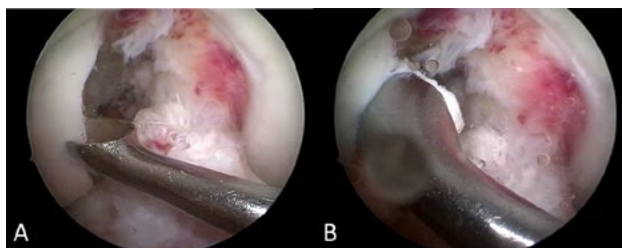


Figura 3: Rodilla derecha. Remodelación final de la pared y techo del intercóndilo con cureta.

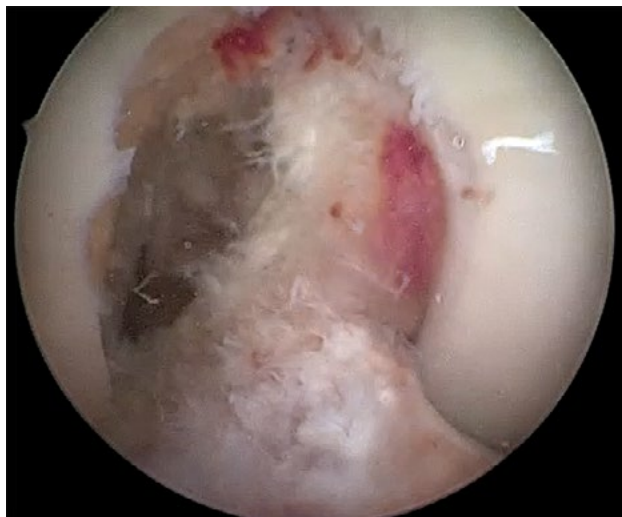

Figura 4: Rodilla derecha. Intercondiloplastia visión final. Forma de U.

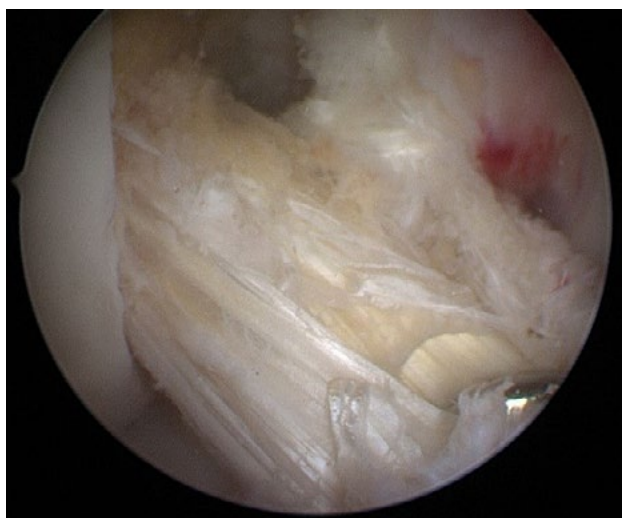

Figura 5: Rodilla derecha. Injerto HTH para la reconstrucción del LCA sin conflicto en la pared ni el techo.

base, 13.5 mm en la zona media y 9 mm en la parte superior para los intercóndilos en forma de A (Tabla 1). No hay diferencias significativas entre la altura de las tres formas, tampoco entre la forma de la escotadura entre ambos sexos, pero sí hay una tendencia a que las mujeres presenten una escotadura femoral más estrecha que los hombres.

En más del 50% de los pacientes de la serie, con lesión del LCA, encontraron una escotadura intercondílea en

TABLA 1. TIPOS DE NOTCH

	Notch Tipo A	Notch Tipo U	Notch Tipo W
Media (rango)	15 (9-21)	16 (12-21)	16 (13-18)
Ancho de base (mm)			
Media (rango)	13.5 (8-20)	15,5 (10-20)	16 (12-18)
Ancho de centro (mm)			
Media (rango)	9 (5-15)	11 (7-20)	10 (9-11)
Ancho de punta (mm)			
Media (rango)	19 (14-28)	21 (15-26)	20 (16-23)
Altura (mm)			

\*Descripción de Freddie Fu y cols.<sup>20</sup>

forma de A. Concluyen que, en los pacientes con espacio intercondíleo tipo A, el acceso al túnel femoral es más difícil y proponen realizarlo por un portal medial accesorio para obtener una mejor visualización y posición anatómica del túnel.<sup>20</sup>

C. Zeng y cols. presentaron, en 2013, un metanálisis en el cual incluyeron dieciséis trabajos científicos con un total de 1222 pacientes con lesión del ligamento cruzado anterior. Evaluaron el índice del ancho del intercóndilo, definido como la relación entre el ancho del *notch* femoral sobre el ancho del fémur distal, y el tamaño de la escotadura femoral medido en radiografía simple de rodilla. Un valor normal del índice del ancho del intercóndilo es de  $0.231 \pm 0.044$  y un valor por debajo de 0.20 aumenta el riesgo de lesión del LCA.<sup>26</sup> Hui Li, en un metanálisis presentado en el 2017, muestra resultados significativos en relación con la lesión del ligamento cruzado anterior y la medición del ancho del intercóndilo en resonancia magnética. En rodillas sin lesión el promedio del ancho del *notch* femoral es de  $22.6 \pm 2.6$  mm, mientras en pacientes con lesión del LCA las mediciones fueron en promedio de  $17.3 \pm 2.1$  mm.<sup>28</sup> Concluyen que la estrechez del espacio intercondíleo femoral y un índice disminuido son un factor predisponente para la lesión del LCA, con resultados estadísticamente significativos.<sup>26, 27</sup>

J. Cariad y cols. presentaron un trabajo en el cual compararon el volumen del espacio intercondíleo medido en resonancia magnética entre pacientes con lesión del LCA y pacientes sin ruptura de este. El volumen en mujeres con lesión del LCA fue de  $3.1 \pm 0.70$  cm<sup>3</sup>, mientras que en el grupo control fue de  $3.6 \pm 0.7$  cm<sup>3</sup>. En hombres con lesión del LCA el volumen fue de  $4.5 \pm 1.1$  cm<sup>3</sup> y en el grupo control, de  $5.3 \pm 1.2$  cm<sup>3</sup>. Concluyeron que los resultados muestran una disminución significativa del volumen del *notch* femoral en pacientes con lesión del LCA, ya sean hombres o mujeres. No encontraron relación entre peso, talla e índice de masa corporal entre estos grupos.<sup>28</sup> En el caso presentado, el espacio intercondíleo era

menor a 10 mm en el techo y de 14 mm en su base, por lo que coincidimos en que esta variante anatómica pudo ser un factor determinante para la gestación de la lesión.

Hideyuki Koga y cols. realizaron un estudio comparativo entre dos grupos sometidos a reconstrucción del ligamento cruzado anterior con técnica doble banda, sin estrechez del espacio intercondíleo femoral. Conformaron un grupo de casos, de sesenta y cuatro pacientes a los cuales les realizaron intercondiloplastia, y los compararon con un grupo control de setenta y tres pacientes con técnica quirúrgica convencional, se concluyó que en el grupo control (sin intercondiloplastia) no hubo pérdida de la extensión ni falla del injerto. Por lo tanto, no se recomienda la apertura en pacientes sin estrechez femoral.<sup>29</sup>

Similares técnicas se encuentran en la bibliografía para realizar la apertura del espacio intercondíleo. T. Mann utiliza un escoplo curvo de 5 mm de ancho, introducido a través del portal anteromedial, realiza cortes perpendiculares a la pared lateral y sobre el techo intercondíleo a una distancia de 5 mm entre cada corte, luego coloca el escoplo en forma vertical y une los cortes realizados previamente; para finalizar, elimina y contornea los bordes del espacio intercondíleo con una fresa motorizada.<sup>29</sup> M. Ferrari reseca entre 4.5 y 5.5 mm de pared utilizando de similar manera el escoplo y con fresa motorizada efectúa la apertura del espacio intercondíleo.<sup>30</sup>

Según un estudio realizado por T. Mann, la apertura realizada con las técnicas descriptas se mantiene en el

tiempo. En su trabajo analiza, mediante mediciones por tomografía axial computada, el ancho de la escotadura intercondílea en un grupo de trece pacientes, antes de la cirugía reconstructiva, a la semana y al año postoperatorio. Efectúa las mediciones en cortes axiales, y concluye que no hay disminución significativa del espacio intercondíleo en el tiempo de seguimiento analizado.<sup>31</sup>

La pérdida sanguínea en relación con esta técnica fue evaluada por D. Pape en un estudio prospectivo y comparativo entre dos grupos sometidos a plástica del ligamento cruzado anterior con intercondiloplastia y sin esta. Informan una pérdida sanguínea de 448 ml en el grupo al que le realizaron esta técnica y 299 ml en el grupo control (30% superior), además de un descenso de la hemoglobina mayor, con resultados significativos entre ambos grupos. Sin embargo, el impacto no fue clínicamente relevante.<sup>32</sup>

## CONCLUSIÓN

Teniendo en cuenta, y conociendo la estrechez intercondílea como factor de riesgo para producir lesiones del ligamento cruzado anterior, recomendamos en los pacientes con espacio intercondíleo femoral estrecho en forma de A, según la clasificación de Freddie Fu, realizar la intercondiloplastia llevándola a una forma del tipo U para poder lograr libertad de movimiento del injerto sin que presente contacto ni fricción, y disminuir así el índice de re-ruptura.

## BIBLIOGRAFÍA

- Hoteya K; Kato Y; Motojima S; Ingha SJ; Horaguchi T; Saito A; et al. Association between intercondylar notch narrowing and bilateral anterior cruciate ligament injuries in athletes. *Arch Orthop Trauma Surg*, 2011; 131(3): 371-6. DOI:10.1007/s00402-010-1254-5.
- Huang M; Li Y; Guo N; Liao C; Yu B. Relationship between intercondylar notch angle and anterior cruciate ligament injury: a magnetic resonance imaging analysis. *J Int Med Res*, 2019; Apr; 47(4): 1602-9.
- Suprassana K; et al. Comparison of anatomical risk factors for noncontact anterior cruciate ligament injury using magnetic resonance imaging. *J Clin Orthop Trauma*, 2017. Disponible en: <http://dx.doi.org/10.1016/j.jcot.2017.08.002>.
- Griffin LY; Agel J; Albohm MJ; et al. Noncontact anterior cruciate ligament injuries: risk factors and prevention strategies. *J Am Acad Orthop Surg*, 2000; 8(3): 141-50.
- Yu B; Kirkendall T; Garrett WE. Anterior cruciate ligament injuries in female athletes: Anatomy, physiology and motor control. *Sports Med Arthrosc Rev*, 2002; 10(1): 58-68.
- Shelbourne KD; Davis TJ; Klootwyk T. The relationship between intercondylar notch width of the femur and the incidence of anterior cruciate ligament tears. *Am J Sports Med*; 1986; 26: 402-8.
- Muneta T; Takakuda K; Yamamoto H. Intercondylar notch width and its relation to the configuration and cross-sectional area of the anterior cruciate ligament. *Am J Sports Med*, 1985; 25: 69-72.
- Loudon JK; Jenkins W; Loudon KL. The relationship between static posture and ACL injury in female athletes. *J Orthop Sports Phys Ther*, 1996; 24(2): 91-7.
- Yu WD; Liu SH; Hatch JD; et al. Effect of estrogen on cellular metabolism of the human anterior cruciate ligament. *Clin Orthop Relat Res*, 1999; 336: 229-38.
- Griffin LY; Albohm MJ; Arendt EA; Bahr R; Beynonn BD; Demiao M; et al. Understanding and preventing noncontact anterior cruciate ligament injuries: a review of the Hunt Valley II meeting. *Am J Sports Med*, 2006; 34(9): 1512-23.
- Agel J; Arendt EA; Bershadsky B. Anterior cruciate ligament injury in national collegiate athletic association basketball and soccer: a 13-year review. *Am J Sports Med*, 2005; 33(4): 524-30.
- Shultz SJ; Schmitz RJ; Nguyen AD. Research retreat IV: ACL injuries: the gender bias: April 3-5, 2008 Greensboro, NC. *J Athl Train*, 2008; 43(5): 530-1.
- Uhorchak JM; Scoville CR; Williams GN; Arciero RA; St Pierre P; Taylor DC. Risk factors associated with non-contact injury of the anterior cruciate ligament: a prospective four-year evaluation of 859 West Point cadets. *Am J Sports Med*, 2003; 31(6): 831-42.
- Stijak L; Herzog RF; Schai P. Is there an influence of the tibial slope of the lateral condyle on the ACL lesion? *Knee Surg Sports Traumatol Arthrosc*, 2008; 16(2): 112-7.
- Van Eck CF; Kopf S; van Dijk CN; Fu FH; Tashman S. Comparison of 3-dimensional notch volume between subjects with and subjects without anterior cruciate ligament rupture. *Arthroscopy*, 1991; 27: 1235-41.
- Hewett TE; Myer GD; Ford KR. Anterior cruciate ligament injuries in female athletes: part 1, mechanisms and risk factors. *Am J Sports Med*, 1991; 34(2): 299-311.
- Chaudhari AM; Zelman EA; Flanigan DC; Kaeding CC; Nagaraja HN. Anterior cruciate ligament-injured subjects have smaller anterior cruciate ligaments than matched controls: a magnetic resonance imaging study. *Am J Sports Med*, 1991; 37: 1282-7.
- Shambaugh JP; Klein A; Herbert JH. Structural measures as predictors of injury basketball players. *Med Sci Sports Exerc*, 1991; 23(5): 522-7.
- Domzalski M; Grzelak P; Gabos P. Risk factors for anterior

- cruciate ligament injury in skeletally immature patients: analysis of intercondylar notch width using magnetic resonance imaging. *Int Orthop*, 2010; 34(5): 703-7.
20. van Eck CF; Martins CAQ; Vyas SM; Celentano U; van Dijk CN; Fu FH. Femoral intercondylar notch shape and dimensions in ACL-injured patients. *Knee Surg Sports Traumatol Arthrosc*, 2010; 18(9): 1257-62. DOI:10.1007/s00167-010-1135-z.
  21. Palmer I. On the injuries to the ligaments of the knee joint: a clinical study. 1938. *Clin Orthop Relat Res*, 2007; 454: 17-22; discussion 14.
  22. Fernández-Jaén T; López-Alcorocho JM; Rodríguez-Iñigo E; Castellán F; Hernández JC; Guillén-García P. The importance of the intercondylar notch in anterior cruciate ligament tears. *Orthopaedic Journal of Sports Medicine*, 2015; 3(8): 2325967115597882. DOI:10.1177/2325967115597882.
  23. Bedi A; Altchek DW. The "footprint" anterior cruciate ligament technique: An anatomic approach to anterior cruciate ligament reconstruction. *Arthroscopy*, 2009; 25: 1128-38.
  24. Rainaudi P; Aragona P; Miguez D; Maestu R. Plástica artroscópica de LCA anatómica. *Artroscopia*, 2011; Vol. 18; N° 1: 51-5.
  25. Wilson R; Barhorst AA. Intercondylar notch impingement of the anterior cruciate ligament: a cadaveric in vitro study using robots. *Journal of Healthcare Engineering*, Volume 2018; Article ID 8698167, 27 pages. Disponible en: <https://doi.org/10.1155/2018/8698167>.
  26. Chao Zeng; Shu-guang Gao; Jie Wei; Tu-bao Yang; Ling Cheng; Wei Luo; et al. The influence of the intercondylar notch dimensions on injury of the anterior cruciate ligament: a meta-analysis. *Knee Surg Sports Traumatol Arthrosc*, 2013; 21: 804-15. DOI:10.1007/s00167-012-2166-4.
  27. Hui Li; Chao Zeng; Yilun Wang; Jie Wei; Tuo Yang; Yang Cui; et al. Association between magnetic resonance imaging - measured intercondylar notch dimensions and anterior cruciate ligament injury: A meta-analysis. *Arthroscopy*, 2017; Vol. 34; Issue 3: 889-900.
  28. Wraten CJ; Tetsworth K; Hohmann E. Three-dimensional femoral notch volume in anterior cruciate ligament-deficient versus anterior cruciate ligament-intact patients: A matched case-control study with inter-gender comparison. *Arthroscopy*, 2015; 31(6): 1117-22.
  29. Koga H; Muneta T; Yagishita K; Watanabe T; Mochizuki T; Horie M; et al. Effect of notchplasty in anatomic double-bundle anterior cruciate ligament reconstruction. *Am J Sports Med*, 2014; 42(8): 1813-21. DOI:10.1177/0363546514535071.
  30. Ferrari MB; Mannava S; DePhillipo N; Sanchez G; LaPrade RF. Notchplasty for the arthroscopic treatment of limited knee extension. *Arthrosc Tech*, 2017; 6(3): e517-e524.
  31. Mann T; Black K; Zanotti D; et al. The natural history of the intercondylar notch after notchplasty. *Am J Sports Med*, 1999; 27(2): 181-8.
  32. Pape D; Seil R; Adam F; Gödde S; Georg T; Rupp S; et al. Blood loss in anterior cruciate ligament (ACL) reconstruction with and without intercondylar notchplasty: Does it affect the clinical outcome? *Arch Orthop Trauma Surg*, 2001; Nov; 121(10): 574-7.