

Resultados de la Artrolisis Artroscópica Seguida de un Programa de Rehabilitación Precoz Ambulatoria con Catéter Interescalénico Permanente como Tratamiento de la Rigidez Secundaria de Hombro

Pablo Carnero Martín de Soto¹, Néstor Zurita Uroz², Ángel Calvo Díaz¹

¹Arthroport Zaragoza. Zaragoza, España

²Hospital IMED Elche. Alicante, España

RESUMEN

Introducción: Evaluar los resultados de la artrolisis artroscópica seguida de un protocolo de rehabilitación acelerada empleando un catéter interescalénico permanente para tratar rigideces secundarias de hombro.

Material y métodos: Revisión retrospectiva de casos intervenidos de artrolisis de hombro con alguna causa identificable de la rigidez. Se emplea un catéter interescalénico para bloqueo nervioso de la extremidad afecta que se mantiene al menos 5 días. El alta hospitalaria se realiza después de la primera sesión de rehabilitación en las siguientes 24 horas tras la intervención. Se evalúa variación de la movilidad articular, mejoría del dolor y de la capacidad funcional.

Resultado: Se incluyen 11 pacientes en el estudio. Las causas de la rigidez fueron cirugías previas de osteosíntesis de fracturas de húmero proximal, reparaciones de manguito rotador, reparación de Bankart y traumatismos sin fractura. El seguimiento medio fue de 26.4 (8.3) meses. Se observa una mejoría estadísticamente significativa en la flexión [95.6 (32)° - 153.4 (59)°], rotación externa [33.9 (17)° - 59.2 (32)°], EVA [7.2 (2.9) - 2.1 (1.7)] y Quick-DASH Score [68.2 (33)° - 22.7 (13)°], pero no en la rotación interna ni en la ASES Score. No se registró ninguna complicación. Un paciente precisó una nueva artrolisis por no mejoría de movilidad a los 3 meses. La causa de la rigidez no influyó en los resultados.

Conclusión: La artrolisis artroscópica seguida del inicio precoz de la fisioterapia con bloqueo de la extremidad con catéter interescalénico permanente es segura y proporciona buenos resultados funcionales.

Palabras clave: Artroscopia; Hombro; Rigidez; Artrolisis; Fisioterapia; Rehabilitación

Tipo de estudio: Serie de Casos

Nivel de Evidencia: IV

Palabras clave: Artroscopia; Hombro; Rigidez; Artrolisis; Fisioterapia; Rehabilitación

ABSTRACT

Objective: To evaluate outcomes of arthroscopic arthrolysis followed by an early rehabilitation protocol using an indwelling interscalene catheter as treatment of secondary shoulder stiffness.

Materials and methods: A retrospective review of cases who had surgery for shoulder stiffness with an identifiable cause is performed. An interscalene catheter is left after surgery for nervous blockade for at least 5 days. Hospital check-out is carried out immediately after first physical therapy session, at 24 hours from surgery. Outcomes are presented as improvement of range of motion, pain and functional status.

Results: 11 patients were included in the study. Causes of stiffness were previous surgeries consisting on osteosynthesis for proximal humeral fractures, repair of rotator cuff tears, Bankart repair and trauma without fracture. Mean follow-up was 26.4 (8.3) months. Significant differences on flexion [95.6 (32)° - 153.4 (59)°], external rotation [33.9 (17)° - 59.2 (32)°], VAS [7.2 (2.9) - 2.1 (1.7)] and Quick-DASH Score [68.2 (33)° - 22.7 (13)°] were observed, while no differences on internal rotation and ASES Score. No complications were registered. One case required re-operation at 3 months due to no progression of shoulder motion. Cause of stiffness did not influence outcomes.

Conclusion: Arthroscopic arthrolysis followed by early rehabilitation with nervous blockade of the extremity by an indwelling interscalene catheter is safe and provides good functional outcomes.

Study type:

Level of evidence:

Keywords: Arthroscopy; Shoulder, Stiffness; Arthrolysis; Physiotherapy; Rehabilitation

INTRODUCCIÓN

La rigidez de hombro es uno de los problemas más comunes a los que tiene que hacer frente el cirujano ortopédico en su práctica clínica habitual. Se trata de una en-

tidad que produce una restricción de la movilidad activa y pasiva de la articulación glenohumeral, que puede verse acompañada de dolor e impotencia funcional.^{1,2} Se han descrito diferentes causas que pueden conducir a una rigidez de hombro. La forma idiopática o primaria, también conocida tradicionalmente como “hombro congelado”, ha sido la más estudiada y presenta una prevalencia en la población adulta que oscila entre el 2% y el 5%.³ El trata-

Pablo Carnero Martín de Soto

pablocarneromds@hotmail.com.

Recibido: Diciembre de 2019. Aceptado: Marzo de 2020.

miento conservador debe ser la primera línea terapéutica al considerarse una enfermedad autolimitada en el tiempo con tendencia a la curación espontánea en un plazo variable entre los 8 y los 24 meses.⁴ Las formas secundarias de la enfermedad se deben a traumatismos, cirugías, o alguna otra causa identificable; y su evolución es más incierta ya que el tratamiento conservador ha demostrado una alta tasa de fracaso, persistiendo con frecuencia una incapacidad residual a largo plazo.⁵

El tratamiento conservador de la rigidez de hombro incluye diferentes medidas tales como la administración de analgésicos orales,⁶ aplicación oral o intra-articular de corticosteroides⁷ y la terapia física.⁸ En determinados casos, estos tratamientos pueden resultar inefectivos, debiendo optarse entonces por una solución quirúrgica con el fin de evitar posibles secuelas funcionales.⁹ La artroscopia permite obtener buenos resultados clínicos a medio y largo plazo,¹⁰⁻¹² dando lugar a una teórica menor morbilidad y agresión sobre las partes blandas que la técnica abierta. Sin embargo, la mayoría de los estudios realizados al respecto se centran en el tratamiento de la forma idiopática de la enfermedad, por lo que no se conocen con exactitud los resultados de la artroscopia cuando se aplica sobre rigideces secundarias.

Conseguir una analgesia postoperatoria efectiva es clave a la hora de poner en marcha protocolos de rehabilitación acelerada tras la cirugía. En el caso de la rigidez de hombro, lograr que el paciente pueda desarrollar una terapia física sin dolor a las pocas horas de la intervención podría ayudar a prevenir una recidiva de la rigidez.¹³ Se han descrito diferentes modalidades analgésicas, entre las que destacan el empleo de catéteres interescalénicos para infusión continua o en bolos de medicación. Sin embargo, a nuestro conocimiento, no existen pautas descritas de empleo de catéteres de forma ambulatoria que permitan prolongar dicha analgesia más allá del alta hospitalaria.

El objetivo de este trabajo es dar a conocer los resultados clínicos del tratamiento de las rigideces de hombro secundarias por medio de una artroscopia seguida de un protocolo de fisioterapia acelerada ayudado por una modalidad específica de analgesia postoperatoria regional en una serie de casos. La hipótesis de trabajo es que dicho tratamiento produce una mejoría significativa en términos de dolor, movilidad y capacidad funcional.

MATERIAL Y MÉTODOS

Se realizó una revisión retrospectiva de casos intervenidos en nuestro centro por rigidez de hombro secundaria desde 2005 a 2017. Los criterios de inclusión fueron: pacientes con rigidez de hombro secundaria a cirugía previa abierta o artroscópica, traumatismo, o alguna causa de la

rigidez identificable; realización de una artroscopia de hombro; implantación intraoperatoria de un catéter interescalénico para control de la analgesia mantenido durante al menos 5 días; inicio de la fisioterapia en las 24 horas siguientes a la intervención quirúrgica; alta hospitalaria a las 36 horas desde la intervención; y seguimiento mínimo de un año. Se excluyeron aquellos pacientes con rigidez primaria o idiopática; pacientes a los que se realizó artroscopia abierta; no empleo del catéter interescalénico; comienzo de la fisioterapia después de 24 horas tras la cirugía; o historia clínica incompleta. También se excluyeron aquellos casos en los que se realizó un procedimiento quirúrgico añadido a la artroscopia, tal como una reparación del manguito rotador, de una lesión del labrum, de una lesión de SLAP, una tenodesis del tendón de la porción larga del bíceps, etc. La selección de los casos y obtención de la información se hizo tras revisión de la base de datos informática del centro.

Se registraron las variables demográficas básicas y la causa de la rigidez. Los resultados se expresaron como mejoría del dolor, cambios en el rango articular glenohumeral pasivo y capacidad funcional. El dolor se midió en la Escala Visual Analógica (EVA). La variación de la movilidad pasiva en flexión y rotación externa se cuantificó en grados, la rotación interna según el nivel vertebral que alcanzaba el dorso de la mano. La situación funcional se midió según la puntuación en la American Shoulder and Elbow Surgeons Standardized Shoulder Assessment Form (ASES Score)(14) y en la versión resumida del Disabilities of the Arm, Shoulder and Hand Score (Quick DASH Score).(15) Se anotaron las complicaciones y la necesidad de reintervención quirúrgica durante el seguimiento.

Todos los pacientes fueron intervenidos por el mismo cirujano en posición de decúbito lateral. Se empleó una anestesia general combinada con un bloqueo nervioso supraclavicular de la extremidad a intervenir. A continuación, el anestesiólogo procedía a implantar el catéter interescalénico de forma ecoguiada. Antes de comenzar la operación, se exploraba al paciente por última vez para constatar el déficit de movilidad pasiva sin realizar manipulación forzada.

Se realizó un portal posterior estándar de visualización y un portal anterior de instrumentación a través del intervalo rotador. Una vez hecha la artroscopia diagnóstica y descartada la presencia de lesiones concomitantes, la artroscopia se comenzó con la apertura del intervalo rotador y la desinserción del ligamento coracohumeral en la cara lateral de la apófisis coracoides por medio de un terminal de radiofrecuencia. En caso de existir un déficit de rotación externa importante, se progresaba liberando la cápsula articular anterior en sentido craneocaudal, hasta

conseguir la visualización completa del tendón del subescapular (fig. 1). Si existía una limitación para la abducción - flexión anterior, se realizaba una capsulotomía inferior. En esta región, debido a la proximidad del nervio axilar, se trabajaba en proximidad al borde glenoideo inferior y con pinzas tipo Basket. En caso de limitación para la rotación interna, la artrolisis se extendía a la cápsula posterior. Durante todo el procedimiento se certificaba la ganancia progresiva de movilidad. Por último, se trasladaba el artroscopio al espacio subacromial donde se realizaba una bursectomía amplia y se liberan adherencias subdeltoideas que pudieran contribuir al déficit de movilidad.

Al terminar la intervención, el brazo se dejaba reposar sobre un cabestrillo, dando instrucciones para su retirada en cuanto el dolor lo permita. Se programaba la primera sesión de fisioterapia en las siguientes 24 horas de la intervención. Previa a la misma, se infundía a través del catéter interescalénico un bolo de analgesia de 10 mL de mepivacaína hidrocloreto al 2%. La fisioterapia era llevada a cabo siempre por el mismo profesional y comenzaba por movilizaciones pasivas de la articulación. El alta hospitalaria se realizaba en las siguientes horas después de la primera sesión de fisioterapia. Se programaban sesiones diarias de movilizaciones pasivas en centro hospitalario repitiendo la infusión del analgésico en bolo (fig. 2). El mantenimiento del catéter y la progresión de la fisioterapia dependía de la tolerancia del paciente y de la evolución del proceso.

Los datos cualitativos se presentaron como porcentaje, los cuantitativos como media y desviación estándar. Se utilizó el test de Wilcoxon para comparar datos apareados y los test de Chi-cuadrado y U-Mann Whitney para los no apareados. Un valor de $p < 0.05$ se consideró como una diferencia estadísticamente significativa.

RESULTADOS

Se identificaron 72 pacientes a los que se les realizó una artrolisis artroscópica en el periodo de tiempo estudiado. Tras aplicar los criterios de inclusión y de exclusión, se seleccionaron 11 pacientes para el análisis final de los datos. La muestra se compuso de 7 mujeres y 4 varones con una edad media de 54.7 (13.5) años. En el 72.7% de los casos el lado afectado era el dominante. El seguimiento medio fue de 26.4 (8.3) meses. 6 casos fueron secundarios a una cirugía de osteosíntesis de fractura de la extremidad proximal del húmero; 3 casos secundarios a una reparación artroscópica del manguito rotador; 1 caso secundario a reparación artroscópica de Bankart y 1 caso secundario a un traumatismo sin fractura.

En el 100% de los casos se realizó una apertura del intervalo rotador y sección del ligamento coracohumeral.

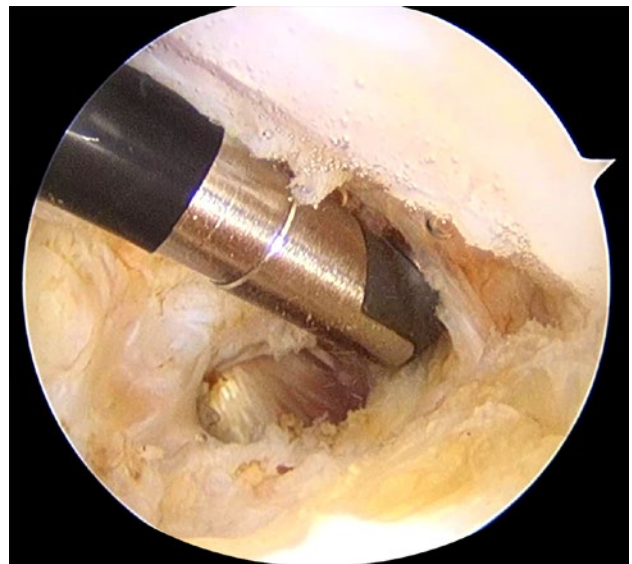


Figura 1: Hombro derecho, visión posterior. Capsulotomía anterior con terminal de radiofrecuencia exponiendo parcialmente tendón de subescapular.

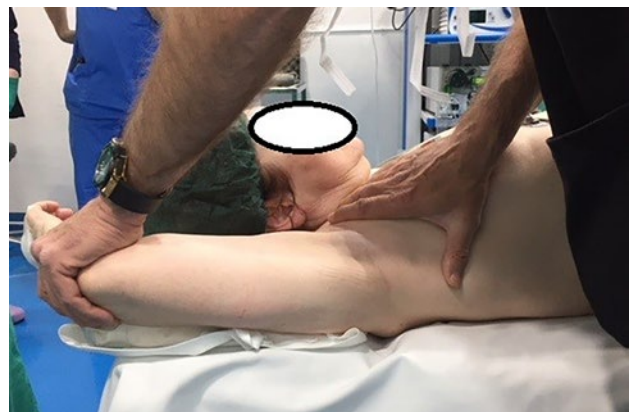

Figura 2: Movilización pasiva de hombro derecho en sesión de fisioterapia postoperatoria.

En el 81.8% se extendió a la cápsula anterior en sentido craneocaudal; en el 63.7% a la cápsula inferior; y en el 36.4% a la cápsula posterior. Se realizó un desbridamiento subacromial en todos los pacientes. En 2 se llevó a cabo la retirada de la placa de osteosíntesis. En los otros 4 con cirugía previa de osteosíntesis se objetivó que el material no producía ningún conflicto mecánico por lo que no se realizó la extracción del mismo (fig. 3). En los 3 casos con cirugía previa de reparación del manguito rotador se comprobó su integridad, por lo que no fue precisa la retirada de hilos de sutura o del implante. El catéter se mantuvo una media 6.3 (3.2) días.

Se registró una mejoría estadísticamente significativa en la abducción y rotación externa pasivas al final del seguimiento (Tabla 1), así como en las puntuaciones de la EVA y en la escala Quick-DASH (Tabla 2). En ningún paciente fue necesario modificar el protocolo de rehabilitación precoz por dolor o incapacidad funcional en el postoperatorio inmediato. No se observaron diferencias en los re-

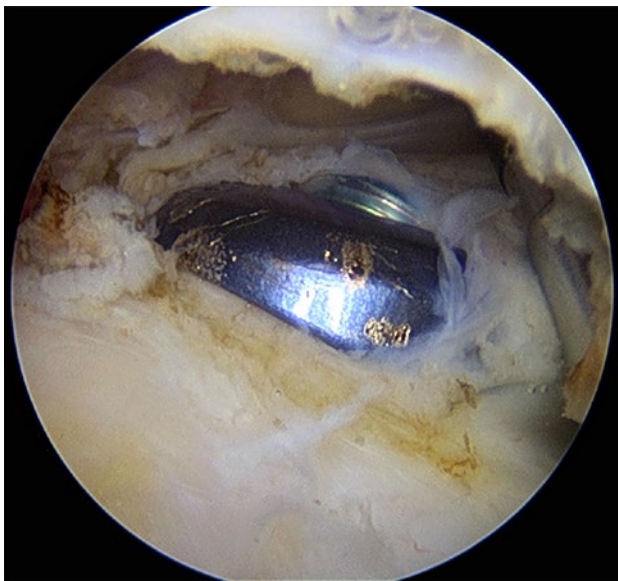

Figura 3: Hombro derecho, visión posterior, espacio subacromial. Placa de osteosíntesis preconformada de húmero próxima en espacio subacromial que no produce conflicto mecánico.

TABLA 1: VARIACIÓN DE LA MOVILIDAD ARTICULAR CON LA ARTROLISIS ARTROSCÓPICA

	Preoperatorio	Postoperatorio	P
Flexión	95.6 (32)°	153.4 (59)°	0.01
Rotación Externa	33.9 (17)°	59.2 (32)°	0.03
Rotación Interna	L5: 45%	L5: 82%	0.26

Flexión y rotación externa: presentadas como media (desviación estándar).

Rotación interna: presentada como porcentaje de pacientes (%) que alcanza nivel L5.

TABLA 2: RESULTADOS FUNCIONALES TRAS LA ARTROLISIS ARTROSCÓPICA

	Preoperatorio	Postoperatorio	P
Eva	7.2 (2.9)	2.1 (1.7)	0.04
Ases	42.6 (29)	79.5 (14)	0.19
Quick- Dash	68.2 (33)	22.7 (13)	0.02

Valores presentados como media (desviación estándar).

sultados en función de la causa de la rigidez (Tabla 3).

No se registró ninguna complicación postoperatoria ni relacionada con el catéter. Una paciente precisó una nueva artrolisis a los 3 meses de la cirugía previa debido a no progresión de la movilidad. A los 18 meses de la segunda artrolisis, presentaba una flexión de 160°; rotación externa de 70°; rotación interna D12; puntuación EVA: 3; ASES: 81; Quick-DASH: 25.

DISCUSIÓN

En este trabajo se presentan resultados favorables al realizar una artrolisis artroscópica seguida de un protocolo de rehabilitación acelerada como tratamiento de la rigidez secundaria de hombro. Se observan mejorías postoperatorias en el rango de movilidad, dolor y capacidad funcio-

nal. Las causas que originan la rigidez son variadas y no influyen en los resultados postoperatorios.

La principal limitación de este estudio es el escaso tamaño de la muestra de trabajo. Esto se debe a la baja prevalencia de rigidez secundaria de hombro en nuestro centro, donde se dispone de un equipo de fisioterapia que actúa de forma precoz ante cualquier cirugía o traumatismo de hombro, siempre según indicaciones del cirujano responsable. Otra limitación es el carácter retrospectivo del estudio que dificulta la generalización de las conclusiones.

El tratamiento de las rigideces secundarias de hombro es controvertido, sin que existan recomendaciones claras sobre qué opción terapéutica es la más efectiva. Debido a que el tratamiento conservador ofrece resultados menos favorables que en la forma primaria,^{9,16} las opciones invasivas cobran mayor relevancia. La artrolisis artroscópica es una alternativa terapéutica ampliamente utilizada, con buenos resultados funcionales. Elhassam B, et al.¹¹ en su serie de 74 rigideces secundarias tratadas mediante artrolisis artroscópica con un seguimiento medio de 46 meses, obtienen una mejora media de 35° en la flexión pasiva, 23° en rotación externa pasiva y al menos 2 niveles vertebrales en rotación interna, con mejoría estadísticamente significativa de 6.6 puntos en la EVA, 50 puntos en el Constant Score y 42 en la Shoulder Subjective Value. La necesidad de revisión quirúrgica es del 8.1%, debida en todos los casos a no progresión de la movilidad, sin ninguna complicación importante reportada. En la misma línea, Jerosch J, et al.¹⁷ comunican resultados favorables al realizar una artrolisis sobre 82 rigideces secundarias, con una mediana de seguimiento de 36 meses. Recientemente, Boutefnouchet T, et al.,¹⁸ realizan una revisión sistemática de series de casos donde confirman que la artrolisis artroscópica es efectiva para mejorar la movilidad, dolor, y capacidad funcional en rigideces secundarias y que los resultados son comparables a los observados en rigideces idiopáticas. En nuestra serie se observa una mejora estadísticamente significativa de 57.8° de media en flexión y de 25.3° en rotación externa. La rotación interna también mejora notablemente al aumentar un 37% el porcentaje de pacientes que alcanzan el nivel L5 con el dorso de la mano, aunque esta diferencia no es significativa. De igual manera, la puntuación en la Quick-DASH Score mejora de forma significativa, a diferencia de la ASES Score, donde el valor de p no alcanza la significación estadística. El bajo número de la muestra analizada podría explicar este hecho, ya que se observa una diferencia muy marcada entre los valores de la ASES Score antes y después de la intervención quirúrgica.

La manipulación bajo anestesia constituye una alternativa válida a la artrolisis cuando el tratamiento conserva-

TABLA 3: RESULTADOS SEGÚN LA CAUSA DE LA RIGIDEZ DE HOMBRO

Causa	N	Flexión		Rotación Externa		Rotación Interna		EVA		ASES		Quick-DASH	
		Dif.	p	Dif.	p	Dif.	p	Dif.	p	Dif.	p	Dif.	p
Osteosíntesis húmero proximal (sin retirada placa)	4	61.2 (12)°	n.s.	26.4 (6)°	n.s.	2.4 (1)	n.s.	5.2 (1)	n.s.	38.6 (22)	n.s.	46.6 (17)	n.s.
Osteosíntesis húmero proximal (retirada placa)	2	59.8 (8)°		27.5 (12)°		1.7 (1)		4.9 (2)		35.2 (16)		44.7 (19)	
Reparación manguito rotador	3	55.3 (4)°		26.8 (16)		2.1 (0)		4.7 (1)		36.4 (19)		48 (24)	
Reparación bankart artroscópica	1	56°		22°		2		6.2		43.4		44.3	
Traumatismo	1	56°		21°		2		5.9		39.4		42.8	

Valores presentados como media (desviación estándar). En caso de N=1, representado como valores totales.

Rotación interna presentada como media (desviación estándar) de número de niveles vertebrales que mejora. En caso de N=1, número de niveles de mejora.

dor se muestra insuficiente. Los resultados de ambos tratamientos son similares, o ligeramente superiores a favor de la artrolysis, sin llegar a ser clínicamente relevantes,¹⁹ en cuanto a recuperación del rango de movilidad y de la capacidad funcional, siendo la manipulación bajo anestesia una técnica menos costosa económicamente.²⁰ Con ambas opciones se han reportado complicaciones graves, como fracturas de húmero proximal, lesiones transitorias del plexo braquial y desgarros del manguito rotador^{21,22} en las manipulaciones; y condrolisis e inestabilidad glenohumeral tras la artrolysis.^{23,24} Afortunadamente, estas complicaciones son poco frecuentes, pudiendo aparecer aproximadamente en el 0.5% de los casos,¹⁸ demostrando que ambas son técnicas seguras cuando son realizadas por cirujanos con experiencia. Sin embargo, los datos acerca de la efectividad de la manipulación bajo anestesia son obtenidos de estudios centrados en la rigidez primaria, existiendo una falta de conocimiento sobre su utilidad en casos secundarios. Una posible explicación a este vacío de información podría deberse a las reticencias de los cirujanos a realizar manipulaciones sobre estructuras previamente reparadas o intervenidas, como reparaciones del manguito rotador u osteosíntesis de húmero proximal, sin que exista un control visual directo de la región intervenida. Parece lógico asumir que la movilización puede no ser la mejor alternativa en caso de poner en riesgo las estructuras reparadas en la intervención quirúrgica previa al desarrollo de la rigidez.

La rehabilitación posterior a la artrolysis es un elemento de capital importancia para conseguir buenos resultados en el tratamiento del hombro rígido. Es básico conseguir movilizar precozmente la articulación glenohumeral para prevenir la formación de adherencias y retracciones que provoquen una recidiva de la rigidez. Hay numerosas series en las que se describen protocolos de fisioterapia intensiva, comenzando desde el primer día postoperatorio.^{11,13,25} Sin embargo, el dolor puede ser un factor limitante para el comienzo de la fisioterapia de forma precoz. Por dicho

motivo, se ha generalizado el uso de catéteres interescalénicos para administrar analgesia, de forma continua o en bolos, durante el postoperatorio inmediato y mientras dure el ingreso hospitalario. Cohen NP, et al.,²⁶ en su serie de 100 pacientes en los que se emplea un catéter interescalénico durante el postoperatorio de una intervención quirúrgica por rigidez de hombro, observan que el 87% mantienen el catéter a los 3 días después de la operación, y que se consigue una adecuada analgesia en el 85%, aplicando la medicación en bolos previos a las sesiones de rehabilitación. Además, de las 5 complicaciones que registran, ninguna fue debida al catéter. Miyazaki AN, et al.,¹³ utilizan el catéter intescalénico en 33 de 56 hombros a los que se les realiza una artrolysis artroscópica, aplicando una infusión analgésica continua. Sólo en el 8.8% de los que se emplea el catéter se requiere un procedimiento quirúrgico adicional, por un 31.8% cuando no se utiliza. En nuestra serie, a diferencia de los estudios anteriores, el catéter se mantiene de forma ambulatoria, sin realizar su retirada al alta hospitalaria, que se efectúa en todos los casos tras la primera sesión de fisioterapia a las 36 horas de la intervención quirúrgica aproximadamente. Es fundamental instruir adecuadamente a los pacientes acerca del cuidado del catéter durante la higiene diaria y sus actividades cotidianas para conseguir una adecuada adherencia al tratamiento. En ningún caso fue preciso retirarlo antes de los 5 días ni demorar ninguna sesión de fisioterapia por dolor no controlado, lo que indica que, con la adecuada información al paciente, esta conducta puede realizarse con buenos resultados permitiendo un alta hospitalaria precoz y reducir costes hospitalarios. El tiempo máximo que se mantuvo el catéter fue de 20 días. Además, no registramos ninguna complicación relacionada con el catéter, por lo que la consideramos un procedimiento seguro. La principal limitación de este procedimiento es que requiere una gran coordinación entre las partes implicadas en el cuidado del enfermo. Es precisa una comunicación y cooperación constante entre anestesiólogo, cirujano, fisioterapeuta y enfermería para

lograr instruir al paciente en el cuidado del catéter y realizar de forma efectiva las sesiones de rehabilitación tras el alta. De igual manera, es necesario disponer de un espacio dotado del equipamiento técnico y humano necesario para poder realizar el bloqueo de la extremidad y la sesión de rehabilitación de forma segura. Por dicho motivo realizamos siempre dichas sesiones en un ámbito hospitalario que permita la monitorización de las constantes vitales del paciente durante la infusión del analgésico y la movilización de la extremidad, y nunca en centros de fisioterapia periféricos.

CONCLUSIÓN

La artrolisis artroscópica es una técnica efectiva en el tratamiento de la rigidez secundaria de hombro, independientemente de la etiología. El uso de un catéter interestadístico de forma ambulatoria para administrar bolos de analgesia previa a las sesiones de fisioterapia es un procedimiento seguro que contribuye a mantener los buenos resultados de la técnica quirúrgica.

BIBLIOGRAFÍA

- Oh J.H., Kim S.H., Lee H.K., Jo K.H., Bin S.W., Gong H.S.: Moderate preoperative shoulder stiffness does not alter the clinical outcome of rotator cuff repair with arthroscopic release and manipulation. *Arthroscopy* Sep;24(9):983-91,2008.
- Itoi E., Arce G., Bain G.I., Diercks R.L., Guttman D., Imhoff A.B., Mazzocca A.D., Sugaya H., Yoo Y.S.: Shoulder Stiffness: Current Concepts and Concerns. *Arthroscopy* Jul;32(7):1402-14,2016.
- Hsu J.E., Anakwenze O.A., Warrender W.J., Abboud J.A.: Current review of adhesive capsulitis. *J Shoulder Elbow Surg* Apr;20(3):502-14,2011.
- Reeves B.: The natural history of the frozen shoulder syndrome. *Scand J Rheumatol* 4(4):193-6,1975.
- Binder A.L., Bulgen D.Y., Hazleman B.L., Roberts S.: Frozen shoulder: a long-term prospective study. *Ann Rheum Dis* Jun;43(3):361-4,1984.
- Kraal T., Visser C., Sierveit I., Beimers L.: How to treat a frozen shoulder? A survey among shoulder specialists in the Netherlands and Belgium. *Acta Orthop Belg* Mar;82(1):78-84, 2016.
- Mukherjee R.N., Pandey R.M., Nag H.L., Mittal R.: Frozen shoulder - A prospective randomized clinical trial. *World J Orthop* May 18;8(5):394-399,2017.
- Robinson C.M., Seah K.T., Chee Y.H., Hindle P., Murray I.R.: Frozen shoulder. *J Bone Joint Surg Br* Jan;94(1):1-9,2012.
- Shaffer B., Tibone J.E., Kerlan R.K.: Frozen shoulder. A long-term follow-up. *J Bone Joint Surg Am* Jun;74(5):738-46, 1992.
- Ogilvie-Harris D.J., Biggs D.J., Fitisialis D.P., MacKay M.: The resistant frozen shoulder. Manipulation versus arthroscopic release. *Clin Orthop Relat Res* Oct;(319):238-48, 1995.
- Elhassan B., Ozbaydar M., Massimini D., Higgins L., Warner J.J.: Arthroscopic capsular release for refractory shoulder stiffness: a critical analysis of effectiveness in specific etiologies. *J Shoulder Elbow Surg* Jun;19(4):580-7, 2010.
- Gallacher S., Beazley J.C., Evans J., Anaspure R., Silver D., Redfern A., Thomas W., Kitson J., Smith C.: A randomized controlled trial of arthroscopic capsular release versus hydrodilatation in the treatment of primary frozen shoulder. *J Shoulder Elbow Surg* Aug;27(8):1401-1406, 2018.
- Miyazaki A.N., Santos P.D., Silva L.A., Sella G.D., Carrenho L., Checchia S.L.: Clinical evaluation of arthroscopic treatment of shoulder adhesive capsulitis. *Rev Bras Ortop* Dec 20;52(1):61-68, 2016.
- Michener L.A., McClure P.W., Sennett B.J.: American Shoulder and Elbow Surgeons Standardized Shoulder Assessment Form, patient self-report section: reliability, validity, and responsiveness. *J Shoulder Elbow Surg* Nov-Dec;11(6):587-94, 2002.
- Hudak P.L., Amadio P.C., Bombardier C.: Development of an upper extremity outcome measure: the DASH (disabilities of the arm, shoulder and hand) [corrected]. The Upper Extremity Collaborative Group (UECG). *Am J Ind Med* Jun;29(6):602-8, 1996.
- Griggs S.M., Ahn A., Green A.: Idiopathic adhesive capsulitis. A prospective functional outcome study of nonoperative treatment. *J Bone Joint Surg Am* Oct;82(10):1398-407, 2000.
- Jerosch J., Nasef N.M., Peters O., Mansour A.M.: Mid-term results following arthroscopic capsular release in patients with primary and secondary adhesive shoulder capsulitis. *Knee Surg Sports Traumatol Arthrosc* May;21(5):1195-202, 2013.
- Boutefnouchet T., Jordan R., Bhabra G., Modi C., Saithna A.: Comparison of outcomes following arthroscopic capsular release for idiopathic, diabetic and secondary shoulder adhesive capsulitis: A Systematic Review. *Orthop Traumatol Surg Res* Sep;105(5):839-846, 2019.
- Grant J.A., Schroeder N., Miller B.S., Carpenter J.E.: Comparison of manipulation and arthroscopic capsular release for adhesive capsulitis: a systematic review. *J Shoulder Elbow Surg* Aug;22(8):1135-45, 2013.
- Maund E., Craig D., Suekarran S., Neilson A., Wright K., Brealey S., Dennis L., Goodchild L., Hanchard N., Rangan A., Richardson G., Robertson J., McDaid C.: Management of frozen shoulder: a systematic review and cost-effectiveness analysis. *Health Technol Assess* 16(11):1-264, 2012.
- Amir-Us-Saqlain H., Zubairi A., Taufiq I.: Functional outcome of frozen shoulder after manipulation under anaesthesia. *J Pak Med Assoc* Apr;57(4):181-5, 2007.
- Loew M., Heichel T.O., Lehner B.: Intraarticular lesions in primary frozen shoulder after manipulation under general anesthesia. *J Shoulder Elbow Surg* Jan-Feb;14(1):16-21, 2005.
- Gobeze R., Pacheco I.H., Petit C.J., Millett P.J.: Dislocation and instability after arthroscopic capsular release for refractory frozen shoulder. *Am J Orthop (Belle Mead NJ)* Dec;36(12):672-4, 2007.
- Jerosch J., Aldawoudy A.M.: Chondrolysis of the glenohumeral joint following arthroscopic capsular release for adhesive capsulitis: a case report. *Knee Surg Sports Traumatol Arthrosc* Mar;15(3):292-4, 2007.
- Fernandes M.R.: Arthroscopic capsular release for refractory shoulder stiffness. *Rev Assoc Med Bras* (1992) Jul-Aug;59(4):347-53, 2013.
- Cohen N.P., Levine W.N., Marra G., Pollock R.G., Flatow E.L., Brown A.R., Bigliani L.U.: Indwelling interscalene catheter anesthesia in the surgical management of stiff shoulder: a report of 100 consecutive cases. *J Shoulder Elbow Surg* Jul-Aug;9(4):268-74, 2000.